Aus der chirurgisch-poliklinischen Abteilung des Zahnärztlichen Instituts
der Universität Basel. Vorsteher: Prof. Dr. med. E. Hockenjos.

Klinische und röntgenologische Resultate nach Wurzelspitzenresektion als Beitrag zu deren Indikationsstellung

Inaugural-Dissertation

zur Erlangung der Doktorwürde der Zahnheilkunde der medizinischen Fakultät der Universität Basel

vorgelegt von

ARNOLD GAERNY

Zahnarzt, aus Basel

Zürich 1940

Buchdruckerei Berichthaus

Von der medizinischen Fakultät der Universität Basel
genehmigt auf Antrag von
Professor Dr. med. Ernst Hockenjos
Professor Dr. med. S. Edlbacher, Dekan

Tag der Promotion: 23. Dezember 1939

Zürich 1940 – Schweizerische Monatsschrift für Zahnheilkunde
Band 50, Nr. 7.

Aus der chirurgisch-poliklinischen Abteilung des Zahnärztlichen Instituts
der Universität Basel. Vorsteher: Prof. Dr. med. E. Hockenjos.

Klinische und röntgenologische Resultate nach Wurzelspitzenresektion als Beitrag zu deren Indikationsstellung

Inaugural-Dissertation

zur Erlangung der Doktorwürde der Zahnheilkunde der medizinischen Fakultät der Universität Basel

vorgelegt von

ARNOLD GAERNY

Zahnarzt, aus Basel

Zürich 1940

Buchdruckerei Berichthaus

R. UNIV.
BIBLIOTHEEK
LEIDEN

Meinen Eltern

Digitized by the Internet Archive
in 2026

https://archive.org/details/IA41546710_0154

Separatabdruck aus der «Schweizerischen Monatsschrift für Zahnheilkunde»
Band 50, 1940, Heft 7.

Aus der chirurgisch-poliklinischen Abteilung des zahnärztlichen Instituts der Universität Basel. Vorsteher: Prof. Dr. med. E. Hockenjos.

Klinische und röntgenologische Resultate nach Wurzelspitzenresektion als Beitrag zu deren Indikationsstellung.

INAUGURAL-DISSERTATION
zur Erlangung der Doktorwürde der Zahnheilkunde der medizinischen Fakultät der Universität Basel

vorgelegt von

Arnold Gaerny, Zahnarzt, aus Basel.

616 . 314 . 16 . 5 0 89 . 87

Noch vor wenigen Jahrzehnten war die Wurzelspitzenresektion für den praktischen Zahnarzt etwas Ungewöhnliches, ja sogar Unbekanntes. Die Erklärung dafür ergibt sich aus den historischen Angaben verschiedener Autoren. Im deutschen Sprachgebiet allerdings beschäftigte sich, nach *Wolf*, schon vor bald 200 Jahren der Chirurg *Lorenz Heister* als einer der ersten mit dem Eingriff. Er empfahl das «Schneiden und Brennen mit allenfallsiger Wurzelspitzenentfernung bei fistulöser Zahnkaries». Weitere deutsche Literaturangaben aber blieben darauf mehr als 100 Jahre aus, bis *Partsch*, der Begründer der heute noch als Grundlage dienenden Methode, 1896 und 1898 fundamentale Arbeiten über sie publizierte. In der angelsächsischen Literatur war es, nach *Kranz*, der Amerikaner *Smith*, der 1871 zuerst von dieser Operation berichtete und wie *Fraser* und später *Wolf* angeben, soll in Großbritannien erstmals *C. E. Kell* 1885 sie «beiläufig» erwähnt haben. Aber auch in jüngster Zeit sind

in dem gesamten angelsächsischen Schrifttum wenig Anhaltspunkte für eine rege Anwendung der Wurzelspitzenresektion zu finden. Noch 1927 bezeichnet sie *Reißner* als Seltenheit außerhalb des deutschen Sprachgebietes. Diese Ansicht dürfte sich bis heute stark zugunsten der verschiedenen Länder gewendet haben, bleibt aber in bezug auf Großbritannien und die Vereinigten Staaten von Amerika nahezu gleich. Im deutschen Sprachgebiet hingegen ist heute jedem Praktiker diese chirurgische Therapie der Wurzelhautaffektionen bekannt und viele Kollegen zählen sie zu ihren alltäglichen Behandlungsmethoden. Allerdings begegnet man auch hie und da einer gewissen Zurückhaltung dem Eingriff gegenüber, was sich vielleicht durch chirurgische Unsicherheit erklären läßt. Dies scheint uns zwar nicht ganz plausibel, da die Wurzelspitzenresektion im Vergleich zu einer totalen Räumung, zu der wir uns ja täglich entschließen, einen bedeutend kleineren Insult darstellt.

Uns interessierte es, nach dem gegenwärtigen Stand der Dinge, an Hand unserer Nachuntersuchungen zu einigen Fragen Stellung zu nehmen. Die heute noch allseitig umstrittene Indikationsstellung der Wurzelspitzenresektion gibt immer zu großen Diskussionen und Auseinandersetzungen im Schrifttum Anlaß. Wir möchten in diesem Zusammenhang nur an diejenige vom Arbeitsgemeinschaftstag in Berlin 1938, die den Vorträgen von *Fischer* und *Hammer* folgte, erinnern.

Wir wollen zur

Indikation der Wurzelspitzenresektion

folgende allgemeinere Bemerkungen machen.

Die unblutigen, konservierenden Methoden der Behandlung chronischer Wurzelhautaffektionen sind fast so alt wie die moderne Zahnheilkunde. Schon früh versuchte man, durch keimtötende Mittel gangränöse Zähne, wenn auch nur für einige Zeit, so doch zu erhalten. Viele verschiedene Mittel wurden zur medikamentösen Behandlung herangezogen und mit der Erweiterung der Kenntnisse über das Krankheitsgeschehen selbst und der Verfeinerung der Technik wurden

erhebliche Erfolge erzielt. Aber auch die neuesten Methoden der chronischen Periodontitisbehandlung auf elektro-medikamentösen oder elektro-thermo-chemischen Wegen, wie sie die Iontophorese und die Diathermie darstellen, sind noch nicht von dem Erfolg gekrönt, den man anstrebt. Hauptsächlich sind auch diese besten Methoden dann noch nicht absolut erfolgreich, wenn die fettige Degeneration des granulomatösen Gewebes bereits zu weit vorgeschritten, dieses bereits zystisch entartet ist oder sich eine ausgesprochene Zyste gebildet hat. Zystisch entartete Gewebe und ausgesprochene Zysten mit Bälgen zwingen aber zum blutigen Eingriff. Dies dürfte, unserer Ansicht nach, eine der Hauptindikationen zum chirurgischen Eingriff sein. Ob aber die Wurzelspitzenresektion und der damit verbundene blutige Insult von gutem sind, wenn sie verallgemeinert würden, glauben wir verneinen zu können. Die Resektion der Wurzelspitze soll die konservierende Gangränbehandlung nicht etwa ersetzen, sondern vervollkommnen oder ergänzen, wenn diese versagt.

Um möglichst Gewähr für einen Dauererfolg zu haben, entscheidet sich *Gottardi* fast ausschließlich zur Resektion, wenn ein typisches Granulom röntgenologisch zu diagnostizieren ist, da auch bei Verkleinerung oder scheinbarem Verschwinden des Granuloms, nach konservierender Behandlung, immer noch restierende Granulomzellen vorhanden sind und die dann durch irgendeinen, chemisch-toxischen, bakteriellen oder traumatischen Reiz zum Rezidiv führen können. Indem *Gottardi* für Mißerfolge der Wurzelspitzenresektion zum allergrößten Teil den Operateur verantwortlich macht, kommt er zum Schluß, daß durch eine konservierende Behandlung ein Granulom ausgeheilt werden *kann*, durch Resektion der Wurzelspitze aber, bei richtiger Operationstechnik, ein Granulom geheilt werden *muß*. *Blum* bezeichnet die Wurzelspitzenresektion als eine Maßnahme, die dem Ideal, das wir anstreben, am nächsten kommt. *Wolf* nennt sie das «letzte Mittel der Wurzelbehandlung».

Diese Ansichten werden bekräftigt, wenn man das Problem von der Frage

aus betrachtet.

In den Anfängen der Herdinfektionslehre stieß man oft auf die kategorische Forderung der Radikalentfernung aller im Bereiche der Möglichkeit liegenden Herde. Dies führte zu den bekannten Übertreibungen, hauptsächlich in den Vereinigten Staaten, totale Räumungen vorzunehmen, wo nur vereinzelte Granulome in einem sonst gesunden Gebiß vorhanden waren. Diese übertriebenen Forderungen werden auch heute, und auch bei uns, noch etwa von gewisser Seite gestellt, dürfen aber als außer Diskussion stehend betrachtet werden. Nach der Extraktion verschwindet ja, in der Großzahl der Fälle, das Granulom. Nur selten kommt es vor, daß apikal ostitische Herde soviel Selbständigkeit angenommen haben, daß sie, post extractionem, als selbständige Krankheitsprozesse restieren (*Fischer*) und als sogenannte paradentäre Ostitis nach *Melchior* zu einem neuen Eingriff zwingen. Die primitivste Forderung bei der Therapie der Fokalinfektion ist also die sichere Entfernung des Granuloms. Wir möchten uns daher der Forderung *Fischers* anschließen, daß bei Herdinfektionsverdacht, wenn überhaupt Erhaltung des Granulomzahnes, dann auf alle Fälle die *radikale Entfernung* des vermutlichen *Primärherdes* mittelst Wurzelspitzenresektion, aber nie konservierendes Vorgehen.

Inwiefern der Zahn nach der Resektion als Fremdkörper und, wir möchten sagen *Reinfektor* wirkt, entscheidet die Operationstechnik und hauptsächlich die Wurzelbehandlungsmethode. Andere Autoren warnen ernstlich vor einer Erhaltung des Zahnes im Falle einer verdächtigen Herdinfektion. So hält *Hofer* in dieser Frage *Fischer* vor, daß er übersehe, daß auch die beste Resektion nie dieselbe Gewähr wie eine Extraktion geben kann; daher dürfe bei Fokalinfektionsverdacht die Resektion nie in Frage kommen. Bei jeder Resektion werde infiziertes Dentin frei, dessen Kanälchen, auch bei bester konservierender Vorbehandlung, nie als absolut steril angesehen werden dürfen und daher Reinfektionsquellen darstellen. Schon früher hatten *Eleander* und andere

dieselben Bedenken. *Eleander* erwähnt auch die Gefahr der Reinfektion (nach entfernter Wurzelspitze) auf dem Wege einer seitlichen Verzweigung des Kanals, die bei der Resektion nicht einbezogen wurde.

Interessant ist auch die Frage, ob ein Zahn mit lege artis gefülltem Kanal und ohne auf dem Röntgenbild sichtbares Granulom einen Reinfektionsherd darstellen kann. *Kirsten* stellt die Frage: Wie beurteilt der Zahnarzt die Zähne, die keinen röntgenologisch nachweisbaren Herd zeigen und die exakt gefüllt sind? Er erwähnt, daß er oft feststellen konnte, daß an Zähnen, bei denen eine gesunde Pulpa entfernt wurde und die mit den besten zur Verfügung stehenden Mitteln exakt gefüllt wurden, nach einem Vierteljahr, ja manchmal schon früher ein Granulom vorhanden war. Die bakteriologische Untersuchung ergab keinen Keim, der in diesem Herd vorhanden gewesen wäre. Können auch solche «Herde» die Ursache für eine Fokalinfektion werden?

Wir haben eine parallele Feststellung bei einer Rezidivoperation gemacht, bei der nach einer Wurzelspitzenresektion ein Rezidiv entstand, das sich sowohl klinisch, als auch röntgenologisch manifestierte. Die bakteriologische Untersuchung, die wir dem hygienischen Institut der Universität Basel (Prof. Dr. *R. Doerr*) verdanken, ergab, daß das granulomatöse Rezidivgewebe und der (röntgenologisch) einwandfrei gefüllte Kanal vollkommen keimfrei waren.

Auf alle Fälle führen uns diese Beobachtungen zu der Feststellung, daß jeder pulpentote Zahn, sei er auch noch so gut abgefüllt und vorbehandelt, als Herd anzusehen ist, da auch die beste sogenannte Sterilisation des Wurzelkanals und eventueller Seitenkanäle, sowie der Dentinkanälchen, bis heute den Ansprüchen der Bakteriologen nicht genügt (*Harndt*).

Wir möchten uns trotzdem nicht endgültig dieser radikalen Forderung nach Extraktion anschließen, da sie einer ganzen Verwerfung der Wurzelspitzenresektion gleichkommen würde, da ja, will man konsequent sein, die Reinfektion auch dann fürchten muß, wenn es sich nicht um einen verdächtigten Herdinfektionsfall handelt. Selbst wenn wir eines

Tages die sichere Gewähr haben werden, daß irgendeine Sterilisationsmethode absoluten Erfolg hat, bleiben die anderen Insulte chemischer, toxischer oder traumatischer Natur, oder eine bestimmte allergische Haltung des Gesamtorganismus dem Fremdkörper (devitalisierter Zahn) gegenüber, als Rezidivursachen im Bereiche der Möglichkeit.

Wichtig ist auch die Tatsache, daß durch die Entfernung der primären Herde keine Garantie zu erhalten ist, daß die Krankheitssymptome verschwinden oder noch weniger, daß der entstandene Schaden wieder gut gemacht werden kann. Um darüber Klarheit zu erhalten, müßte man Untersuchungen anstellen können, die nicht nur den Ausgangs- und Endpunkt der Infektion, sondern hauptsächlich das Verhalten der Bakterien auf dem Wege von Ausgangs- zu Endpunkt erfaßten. *Axhausen* zitiert zwei Fälle von Nephritis, bei denen er durch das Verhalten des Patienten gezwungen wurde, mit dem Entfernen der Granulomherde wochenlang zuzuwarten. Als er endlich extrahieren konnte, war der Erfolg nurmehr klein. Wohl verschwanden sofort in lytischem Abfall die Fieber, der an den Nieren angerichtete Schaden jedoch war irreparabel. *Axhausen* hält es für sehr gut möglich, daß bei zeitigem Eingreifen der unglückliche Ausgang vermeidbar gewesen wäre.

Untersuchungen in der oben erwähnten Richtung sind aber sehr schwer und verlangen das systematische Zusammenarbeiten von Internist, Zahnarzt, Bakteriologen und Biologen auf längere Sicht.

Wurzelspitzenresektion und Wurzelbehandlung.

Daß eine konservierende Vorbehandlung unter den besten Kautelen und eine Wurzelfüllung lege artis die Vorbedingungen für einen Erfolg sind, darf nicht darüber hinwegtäuschen, daß der Praktiker heute noch verhältnismäßig oft Mißerfolge hat. Auch werden oft von Chirurgen und Otologen größere Kieferzysten operiert, ohne daß dabei auf eine gründliche Vorbehandlung der in das Zystenlumen ragenden Wurzeln gemacht wird. Falls der Patient nach der

Operation den Zahnarzt aufsucht, macht dieser wohl die Wurzelbehandlung nach, läuft dabei aber Gefahr, den infizierten Wurzelkanalinhalt oder Teile davon in die ehemalige Zystenhöhle zu stoßen und setzt unter Umständen im frisch verheilenden Weichteilgewebe eine Reinfektion (*Wolf*).

Was weiterhin nicht publiziert wird, aber bekanntes Geheimnis ist, ist folgendes: Die Resektion wird von Praktikern oft vorgenommen, ohne daß eine Sterilisation des Kanals vorausgegangen wäre und oft ohne daß eine genügende Wurzelfüllung gemacht worden wäre. Dabei wird nur etwas wie eine Curettage gemacht, wie sie *Roy* empfiehlt; während *Roy* aber die Wurzelbehandlung für seine «anstatt-einer-Resektion» ausgeführten *curettage apical* annimmt, wird hier nur curettiert.

Held kritisiert in seiner sehr ausführlichen Arbeit *Roys* Curettage, indem er in verschiedenen Punkten seine Einwände formuliert. Wörtlich (übersetzt) schreibt er folgendes zusammenfassend: 1. Durch die Resektion des Apex vermindern wir die Risiken einer Reinfektion beträchtlich. 2. Durch eine richtig ausgeführte und berechtigte Wurzelspitzenresektion vermindern wir nicht im geringsten die Festigkeit eines Zahnes, und 3. können wir die Gründe, derentwegen *Roy* und seine Schule die Wurzelspitzenresektion abweisen, nicht annehmen. — In ausführlicher Weise widerlegt *Held* diese Gründe.

Wohl erhält der erwähnte Praktiker damit vielleicht oft eine Abheilung der apikalen Prozesse und oft sogar eine Knochenapposition. Der Kanal ist aber nicht steril und auch nicht an einer Reinfektion durch eine Wurzelfüllung gehindert und das folgende Rezidiv macht den scheinbaren Erfolg zunichte. Auch an unserer Klinik wurden einzelne Fälle durch Unkenntnis oder Irrtum so operiert, die uns dann den Mißerfolg durch Rezidive demonstrierten. In den späteren Ergebnissen mehr hierüber. Meine Behauptungen stützen sich leider nur auf Diskussionsgeständnisse von Kollegen, da jene Patienten aber nicht zur Untersuchung zu bekommen sind, bleiben es leider Behauptungen. Sie mögen aber trotzdem erwähnt sein.

Eine Ausnahme macht natürlich die Resektion unter einer brückenprothetischen Arbeit, wenn wir die Prothese nicht entfernen können (Stiftzahn, Brückenpfeiler!), ohne die kranke Pfeilerwurzel zu schädigen. Aber auch da ist uns in der *retrograden Cu-Amalgamfüllung* die Möglichkeit gegeben, den Weg der Reinfektion über längere Zeit zu blockieren. *Fischer* empfiehlt die Präparation weit ins gesunde Dentin, um so eine womöglich breite Blockierung der Dentinkanälchen zu erreichen. Zudem wirkt ja das Cu-Amalgam, das *Fischer* seiner schwächeren Kontraktion wegen empfiehlt, nach vielen Autoren schwach bakterizid, arbeitet also im vorneherein einer Reinfektion entgegen. Solange das Kariesproblem nicht endgültig gelöst ist, läßt sich über das Weiterschreiten der Karies im Dentin neben der bestehenden Wurzelfüllung und längs dieser apikalwärts, im nicht absolut sterilen Kanal, nichts Sicheres sagen. Natürlich läßt auch die retrograde Amalgamblockierung diesen Weg mehr oder weniger offen, sie ist aber trotzdem der Zeit entsprechend ein Schutz für die Erhaltung der prothetischen Ersatzarbeit.

Aus diesen wenigen grundlegenden Tatsachen entsteht die Forderung nach einer ausreichenden antiseptischen Vorbehandlung der Kanäle vor oder während der Operation, bei Zähnen mit zugänglichen Kanälen und die retrograde, möglichst tief und breit gelegte Amalgamwurzelfüllung bei Zähnen mit aus irgendwelchen Gründen nicht entfernbaren Ersatzarbeiten.

Um auf die Frage einzugehen, welche der verschiedenen konservierenden Behandlungsmethoden in Betracht kommen, ist hier nicht der Platz. Die erwähnten elektrischen Methoden, als Vorbehandlung für Resektionen, scheinen uns der beste Weg, da ja gerade in letzter Zeit *Schacke* und *Holzach* bei Wurzelspitzenresektionen nach Iontophorese eine 93%ige Dentinsterilität neben einer 67%igen Sterilität der Alveole fanden. Aber auch eine rein-medikamentöse Behandlung wird der Forderung weitgehend Genüge leisten (Rivanol, Asphalin, Walkhoff'sche Jodoformpaste u.a.).

Da nun diese neuen Methoden der Gangrän- und Granulombehandlung mit Diathermie und Iontophorese (Dia-

thermie auch hauptsächlich für akute Prozesse, Abszesse usw. in Frage kommend. *Hockenjos* erwähnt von 158 mit Diathermie behandelten Fällen 20 Fälle mit akuten Abszessen, die alle zum Abklingen und Ausheilen gebracht werden konnten) doch immer größere Erfolge zeitigen, kommen wir zur Überzeugung, daß die Wurzelspitzenresektionsindikation nur in Frage kommt, wenn entweder die Ausheilung eines Granuloms mißlingt oder das Granulom zystischen Charakter angenommen hat, oder bei gekrümmtem Kanal (was ja zwar der Iontophorese kein Hindernis sein soll), bei Perforationen, bei nicht durchgängig zu machenden Kanälen, bei einem steckengebliebenen Instrumententeil, bei apikalem Wurzelbruch oder schlußendlich wegen persönlichen Motiven des Patienten, wenn wir dem Patienten eine wenn auch nicht absolute, so doch beste Versicherung geben wollen, das Möglichste getan zu haben, um einen infektiösen Herd aus dem Körper zu entfernen. (Außer der Extraktion!) Sehr oft ist für den Patienten die chirurgische Lösung die plausiblere, da sie ihm radikaler vorkommt und solche psychische Momente vielleicht auch ein Rolle spielen.

Weitere Bemerkungen über die Indikation folgen im Abschnitt «Ursachen, die zur Indikation der Wurzelspitzenresektion führten», im statistischen Teil der vorliegenden Arbeit und in den Schlußfolgerungen.

Um sichere Urteile von abschließendem Charakter zu fällen, müßte man nun die Nachuntersuchungen alle zu gleicher Zeit nach der Operation machen, dann müßte man für alle Operationen die gleiche Technik verwenden, die gleichen Untersuchungsmaßstäbe anlegen und, als weitere Forderung, den gleichen Operateur verlangen. Solche Nachuntersuchungen sind sehr schwer zustande zu bringen, wenn nicht überhaupt unmöglich. Und doch ließen sich erst bei Vereinheitlichung definitive Schlüsse ziehen.

Dies geschah bis jetzt noch nie, darum sind auch wir gezwungen, uns an einige hervorstechende Untersuchungen zum Vergleich zu halten.

Unsere nachuntersuchten Fälle
(in zahlenmäßiger Darstellung).

Die Schwierigkeiten, die sich dem Nachuntersuchenden in bezug auf die Wiederbestellung der Patienten ergeben, dürften allgemein bekannt sein. Da Fragebogen, wie auch *Link* erwähnt, von wenig Erfolg sind, da sie wegen mangelnder Genauigkeit nicht verwendbare Resultate zeitigen, blieb uns nichts anderes übrig, als die mühsame und zeitraubende Arbeit des Heraussuchens von Patienten, Behandlungsdaten, Röntgenbildern und die Wiederbestellung der Erreichbaren anhand zu nehmen. Unser Beobachtungsgut erstreckt sich über 14 Jahre, das heißt von 1925 bis 1939. Von 207 Patienten, an denen in unserer Poliklinik während dieser Zeit Wurzelspitzenresektionen vorgenommen wurden, waren nach nochmaliger Bestellung nur noch 116 wieder auffindbar. Es ist dies daraus zu erklären, daß erstens die weiblichen Patienten jüngeren Alters überwiegen (wie wir später an Hand der Zahlen noch sehen werden) und diese eben großenteils innert den 14 Jahren geheiratet haben und daher wegen der Namensänderung sehr schwer aufzufinden sind. Und der zweite Teil (teilweise naturgmäß auch der erste Teil) fällt unter die Kategorie «verreist». Trotz eingehenden Nachforschungen in jeder möglichen Richtung war es uns nicht möglich, die Zahl 116 zu steigern. Es ist dies leicht begreiflich, da sich schon eine Zeit von wenigen Jahren auf eine solche Statistik schlecht auswirkt, geschweige denn die 14 Jahre unseres Operationsgutes.

Von diesen 116 Wiederidentifizierbaren sind nun eine verhältnismäßig kleine Zahl unserer Einladung gefolgt. Es sind dies nur 53, also ca. 46%. Von diesen 53 wiedergekommenen Patienten fallen nun diejenigen außer Betracht, bei denen der betreffende Zahn vielleicht wohl einige Jahre seine Aufgabe erfüllt hat (was wohl ein Erfolg darstellt), aber in der eben langen Zwischenzeit aus verschiedenen Gründen der Zange verfallen mußte (Paradentose!). Es sind dies 5 Fälle.

Für eine sichere Erfolgs- und Mißerfolgstatistik sind wir nun gezwungen, die restlichen 48 Fälle als Grundzahl anzunehmen. Bevor wir uns aber den nachuntersuchten Fällen

und den resultierenden Ergebnissen zuwenden, wie sie uns das Röntgenbild und die klinischen Nachuntersuchungen zeigten, wollen wir einige Zahlen erwähnen.

Wir verwenden als Grundzahl der rein statistischen Zusammenstellung die Anfangszahl aller Fälle, nämlich 207. *Hofer, Link* und *Held* geben in ihren Statistiken nur die Zähne an, die sie nachuntersucht haben. Da aber unserer Meinung nach die Protokolle unserer Klinik über die resezierten Zähne eine genügende Garantie für die Richtigkeit darstellen, verwenden wir die Gesamtzahl der operierten Fälle, da ja diese Zahl für die Statistik feststeht, ob die Patienten nun nachuntersucht wurden oder nicht. Die Zahl haben wir weiter oben erwähnt, es sind dies 207 Fälle. Sie erhöht sich, wenn man berechnet, daß bei vielen dieser Patienten, gleichzeitig an mehreren Zähnen eine Resektion vorgenommen wurde oder zeitlich auseinander liegende Resektionen am gleichen Patienten ausgeführt wurden, an unserer Klinik auf 273 Zähne.

Leider finden sich in der Literatur nur ganz vereinzelte, brauchbare zahlenstatistische Angaben über Wurzelspitzenresektionen, die wir zum Vergleich heranziehen können. Wir wollen bei unseren Zahlen die Ergebnisse von *Hofer, Link* und *Held* zitieren, die in neuerer Zeit tatsächlich die einzigen sind, die brauchbare Zahlen angeben. Auch sie sind unserer Ansicht nach nicht umfassend genug, sollen aber, wo vorhanden, zum Vergleich herangezogen werden.

Verteilung der Zähne auf Unter- und Oberkiefer und auf die einzelnen Zahngattungen.

Zuerst seien die Zahlen, wie sie die drei erwähnten Autoren angeben, zitiert:

Held:

obere (+)	1	= 12 Fälle	untere (–)	1	= 1 Fall
»	2	= 37 »	»	2	= 2 Fälle
»	3	= 11 »	»	3	= 3 »
»	4	= 13 »	»	4	= 2 »
»	5	= 6 »	»	5	= 6 »
»	6	= 3 »	»	6	= 4 »
Oberkiefer		= 82 Fälle	Unterkiefer		= 18 Fälle

Total = 100 Fälle

Link:

obere (+)	1 =	110 Fälle	untere (–)	1 =	4 Fälle
»	2 =	94 »	»	2 =	5 »
»	3 =	45 »	»	3 =	7 »
»	4 =	42 »	»	4 =	7 »
»	5 =	24 »	»	5 =	5 »
»	6 =	— »	»	6 =	— »
Oberkiefer	=	315 Fälle	Unterkiefer	=	28 Fälle

Total = 343 Fälle

Weniger ausführlich in bezug auf den einzelnen Zahn, also nur die Zahngattungen, erwähnt,

Hofer:

obere (+)	1, 2 =	45 Fälle	untere (–)	1, 2 =	13 Fälle
»	3 =	8 »	»	3 =	4 »
»	4, 5 =	20 »	»	4, 5 =	5 »
»	6 =	2 »	»	6 =	2 »
Oberkiefer	=	75 Fälle	Unterkiefer	=	24 Fälle

Total = 99 Fälle + 1 Milcheckzahn

Aus diesen drei hauptsächlichsten, vereinzelt dastehenden Zahlenergebnissen, zeigt sich die Verschiedenheit der Angaben. Solche Zahlenzusammenstellungen sind wohl zeitraubend, müssen aber, um etwas sagen zu können, umfassend sein. Erst viele zusammenfassende Darstellungen werden einen Schluß zulassen. Wir haben folgende Zusammenstellung *unserer Fälle* gemacht:

Verteilung auf die verschiedenen Zahngattungen in Unter- und Oberkiefer.

Oberkiefer			Unterkiefer		
1+	=	33 Fälle	1–	=	4 Fälle
+1	=	36 »	–1	=	3 »
2+	=	51 »	2–	=	4 »
+2	=	60 »	–2	=	3 »
3+	=	17 »	3–	=	3 »
+3	=	25 »	–3	=	1 Fall
4+	=	11 »	4–	=	– Fälle
+4	=	16 »	–4	=	– »
5+	=	3 »	5–	=	– »
5	=	3 »	–5	=	– »
Oberkiefer	=	255 Fälle	Unterkiefer	=	18 Fälle

Keine Molaren, total 273 Fälle

Wir lesen daraus, daß bei unseren Fällen die linke Seite im Oberkiefer und rechte Seite im Unterkiefer leicht überwiegen. Schlüsse aus diesen erstmaligen Seitenverteilungsangaben, ohne Vergleiche zu ziehen, wäre verfrüht, ja sogar unmöglich. Sie sollen nur der umfassenden Genauigkeit wegen einmal angegeben sein.

Warum verteilen sich die meisten resezierten Zähne auf den *Oberkiefer*? Diese Frage ist eigentlich leicht zu entscheiden. Die Resektion wird im allgemeinen in überwiegendem Maße an den Frontzähnen und Prämolaren ausgeführt. Grund: Die leichte Zugänglichkeit und demzufolge der kürzere Schritt zur Indikation. (*Fischer* stellt die Forderung, nur zu resezieren, wenn gute Übersicht vorhanden sei oder geschaffen werden kann. Auf letztere Forderung, die sicher berechtigt ist, erwidert ihm *Axhausen*, daß diese verlangte Übersicht oft einen größeren Knochenverlust verlange. Es scheint uns, daß der Operateur, bevor er die Indikation stellt, diese Dinge gegeneinander abwägen muß und Vor- und Nachteile in bezug auf die anatomischen Verhältnisse und die zu erwartenden Heilungstendenzen in seinen Entschluß einziehen muß.)

Da nun die unteren Frontzähne bekanntlich äußerst kariesresistent sind und daher die die Resektion verlangenden Krankheitssymptome weniger aufweisen, scheint uns damit die Frage nach der Ursache des Überwiegens des Oberkiefers beantwortet. Die Wurzelspitzenresektion an 6 und 7 wurde bei uns nicht ausgeführt. Diese, bestimmt schwere Operation, wird aber heute oft ausgeführt und es sind auch viele Arbeiten über dieses Gebiet publiziert worden. Wir erwähnen die Arbeiten von *Knoche, Neumann, Tögel, Wehlau, Seemann* und in neuester Zeit *Trauner* (Wien).

Geschlechtsverteilung.

An Geschlechtsstatistiken in bezug auf Wurzelspitzenresektion existiert meines Wissens nur eine, nämlich die von *Link*. Er gibt unter 168 Patienten (343 resezierte Zähne)

♀ 101
♂ 67

an. Also ein starkes Überwiegen der weiblichen Patienten. Diese Angaben *Links* werden durch *unsere Zahlen* bekräftigt, wenn auch nicht sehr deutlich:

♀	120
♂	87
Total	207

Link erwähnt hier wohl die alte Tatsache, daß Frauen im allgemeinen eher eine konservierende Behandlung ihrer Zähne verlangen als Männer, ist aber der Ansicht, daß da vielleicht auch Zufälligkeiten mitsprechen. Es scheint uns aber, daß diese Zufälligkeiten eine kleine Rolle spielen. Daß im Gegenteil die von *Link* erwähnte alte Tatsache stimmt, daß die Frau besonders in jüngeren Jahren (was die Altersstatistik noch zeigen wird) nicht zuletzt aus kosmetischen und sexualpsychologischen Motiven heraus eher die Sanierung ihres Mundes verlangt. Für diese Ansicht spricht auch die Tatsache, daß, laut unseren Untersuchungen, die meisten Wurzelspitzenresektionen auf das Alter von 18 bis 30 Jahren fielen.

Dies führt uns zur Frage des

Alters der Patienten.

Auch hier fehlen im einschlägigen Schrifttum, bis wieder auf *Link*, jegliche Angaben, die wir als Vergleichswerte heranziehen könnten.

Link:

1—10	Jahre	0	Patienten
11—20	»	20	»
21—30	»	67	»
31—40	»	44	»
41—50	»	22	»
51—60	»	12	»
61—70	»	3	»
	Total ...	168	Patienten

Diese Tabelle zeigt eine ziemliche Ähnlichkeit mit den von uns gefundenen Zahlen:

1—10 Jahre	0	Patienten
10—15 »	2	»
16—20 »	30	»
21—25 »	62	»
26—30 »	43	»
31—35 »	26	»
36—40 »	25	»
41—45 »	11	»
46—50 »	2	»
51—55 »	5	»
56—60 »	1	Patient
über 60 »	0	Patienten
Total ...	207	Patienten

Aus diesen zwei Zusammenstellungen läßt sich, obwohl weitere zum Vergleich fehlen, schon ordentlich deutlich zeigen, daß das bevorzugte Alter zwischen dem 20. und 30. Lebensjahr liegt. Unter 10 Jahren wird eine Wurzelspitzenresektion ja kaum in Frage kommen. Der jüngste bei uns operierte Fall ist ein 12jähriger Knabe, der eine kleine Zyste an 1 hatte. Der älteste Patient war eine 58jährige Frau. Für das bevorzugte Alter von 20 bis 30 Jahren sprechen ähnliche Gründe, wie wir sie schon bei der weiter oben erwähnten Geschlechtsverteilung angegeben haben. Dieses bevorzugte Alter charakterisiert eigentlich die besondere Indikationsstellung der Wurzelspitzenresektion im Verhältnis zur prothetischen oder der konservierenden Lösung. Eine obere Altersgrenze für die Indikationsstellung gibt es unserer Meinung nach nicht. Auch *Mayrhofer* und *Link* sind der Ansicht, daß die Indikationsstellung der Wurzelspitzenresektion an kein bestimmtes Alter gebunden sei.

Erwähnenswert sind der Vollständigkeit wegen auch:

Die zur gleichen Zeit am gleichen Patienten resezierten Zähne in nachbarlicher Stellung.

Den vorhergehenden Zahlenzusammenstellungen entsprechend sind auch hier nur vereinzelte, brauchbare Angaben in der Literatur vorhanden.

Es sind dies *Held* und in einer ausführlichen Arbeit wieder *Link*, die hier Angaben machen:

Held:

Unter 100 Zähnen:

Resektion zweier benachbarter Zähne in einer Sitzung	19 mal
3er Zähne	1 »
	20 mal

Link: Hier ziehe ich die ausführlichen Zahlenangaben zusammen (Tabellen für Unterkiefer, Oberkiefer und für alle möglichen Kombinationen der einzelnen Zähne als Beitrag zur Verheilungstendenz der einzelnen Kombinationen in bezug auf ihre anatomische Lage), um sie denjenigen von *Held* anzugleichen.

Unter 352 resezierten Zähnen:

2 benachbarte Zähne	46 mal
3 » »	27 »
4 » »	15 »
5 » »	3 »
	91 mal

Interessant ist vielleicht noch an dieser Stelle die Angabe von *Link*, daß die Verheilung der Seitenzähne hinter der der Frontzähne zurückstand.

Unsere Ergebnisse:

unter 273 resezierten Zähnen:

2 benachbarte Zähne	36 mal
3 » »	7 »
4 » »	1 »
	45 mal

Die gleichzeitige Operation von Zähnen auf verschiedener Seite, scheint uns nicht von besonderem Interesse zu sein.

Desgleichen scheint uns, eine Angabe darüber zu machen, wieviele Resektionen sich auf die einzelnen Jahre verteilen, sei unnütz, da diese von zu vielen persönlichen und örtlichen Zufälligkeiten abhängt. *Hofer* macht diesbezüglich Angaben, bei denen vielleicht interessiert, daß im gesamten die Zahl der ausgeführten Resektionen nach ca. 1930 zunimmt, was von neuem das junge Alter und die zunehmende Verbreitung der Wurzelspitzenresektion dokumentiert.

Und nun noch zum aufschlußreichsten Gebiet der Statistik, zur

Ursache, die zur Indikationsstellung führte.

Hier gehen die Ansichten der von uns zitierten Autoren stark auseinander. Augenfällig ist hauptsächlich das eigenartige Fehlen von dental entstandenen Kieferzysten als Ursache zur Indikation der Wurzelspitzenresektion. Der Grund, warum diese Angaben fehlen, ist uns nicht ganz klar. Obwohl Autoren wie *Held* und *Link* einige wenige Fälle angeben, scheint es uns fast, daß sie größere Zystenoperationen (obwohl bei diesen meistens durch Resektion das freie Hereinstehen der Wurzeln in das Zystenlumen und die damit verbundene Reinfektionsgefahr, von der usurierten Apexpartie und vom Kanal aus, beseitigt wird) nicht zu den üblichen Wurzelspitzenresektionen rechnen. Andere Gründe sehen wir keine, umso mehr, als bei uns die Anzahl der Zysten, die gleichzeitig zur Resektion des Apex zwangen, verhältnismäßig groß ist. Werden diese in das Zystenlumen hereinragenden Wurzelspitzen nicht reseziert und der Zystenbalg wohl lege artis entfernt, aber ohne den beteiligten Zähnen eine genügende antiseptische Behandlung vor, oder während der Operation angedeihen zu lassen, so kommt unserer Ansicht nach die ganze Zystenoperation einer Auskratzung im Sinne der Curettage von *Roy* gleich, die ja von den neuesten Autoren mit berechtigten Einwänden abgelehnt wird. (Gründe: siehe Einwände von *Held* in der vorliegenden Arbeit, Seite 7.) Die Curettage bei typischen Zysten verneint ja selbst *Roy* ausdrücklich.

Wir möchten zuerst die Angaben von *Link* und *Held* zitieren, bevor wir unsere eigenen Ergebnisse erwähnen.

Link:

Chronisch granulierende Wurzelhautentzündung	253	Zähne
Parulis	18	»
Fistel	14	»
Nadelbruch	3	»
Wurzelbruch	2	»
Zystische Granulome	3	»
Allgemeine Infektion	1	»
Angabe fehlt	49	»
Total	343	Zähne

Man sieht daraus, daß die Indikation für *Link* hauptsächlich die mißlungene konservierende Behandlung einer Periodontitis chronica ergab. Während der bei uns (Seite 22) mit der sehr hohen Zahl von 114 Fällen erwähnte Teil der Zysten und zystitischen Granulome (die sich weder im Röntgenbild noch intra operat. genau unterscheiden lassen) eine Hauptursache zur Indikation darstellte, gibt *Link* nur drei Fälle an.

Held erhält eine wohl größere Zahl von Zysten (kyste apical), nämlich sieben. Aber im Verhältnis zu der Gesamtzahl der Fälle (100) ist auch diese Angabe aus den oben erwähnten Gründen sehr klein.

Held gibt folgende Verteilung an (da er eine ganz andere Auffassung in bezug auf die Einteilung der chronischen und akuten Periodontiden hat, als sie im deutschen Sprachgebiet üblich ist, sehen wir uns gezwungen, seine Einteilung in bezug auf die Wurzelspitzenresektion auf Französisch anzugeben):

Bei	84 Zähnen	«l'abscès apical»
»	7 »	«le kyste apical»
»	2 »	«le granulom érétique»
»	1 Zahn	«une périodontite chronique»
»	3 Zähnen	«une périodontite aiguë»
»	2 »	«un instrument cassé dans le canal»
»	1 Zahn	«résection préventive»
Total	100 Zähne	

Diese Einteilung zeigt eine ganz andere Auffassung der periodontalen Erkrankungen überhaupt, wenn man sie mit der von *Link* oder mit unserer vergleicht. Es ist daher sehr schwer, genaue Vergleiche zu ziehen, da z. B. «l'abscès apical», «le granulom érétique» und «une périodontite chronique» alles Fälle sind, die in der Klassierung *Links* unter den Abschnitt «chronisch granulierende Wurzelhautentzündungen» fallen. Bekanntlich unterscheiden sich die Einteilungen der Wurzelhauterkrankungen im französischen und deutschen und auch anderen Sprachgebieten äußerst stark. Des weiteren ersieht man aus den Einzelbeschreibungen der

Fälle bei *Held*, daß unter «abscès apical» sehr oft auch Fälle beschrieben werden, die *Link* und andere unter «akute Prozesse» klassieren würden. Weiter erwähnt *Link* die Parulis als Ursache, erklärt aber nicht, ob er den Eingriff gar während oder dann beim Abklingen dieses akuten Schubes ausführt. Denn bekanntlich wird die Resektion auch bei akuten Prozessen ausgeführt. So sagt *Held*, daß die weitverbreitete Meinung, daß in der akuten Phase ein Eingriff zu unterlassen sei, falsch sei. Er zitiert gute Erfolge bei solchen Eingriffen. Es scheint uns, daß die persönliche Einstellung der Operateure zu dieser Operation schuld an der sehr verschiedenen Indikationsstellung ist. Der Entschluß zur Operation hängt vielleicht auch von der Ansicht über Technik und Wurzelbehandlung ab, während *Held*, ein typischer Vertreter der Wurzelfüllung während des Eingriffs, verhältnismäßig oft die chirurgische Therapie eines akuten Prozesses mittelst Resektion ausführt (*Held* hat von 100 Fällen 2 nach, 7 vor (!), 14 retrograd und 77 während der Operation wurzelgefüllt), dabei aber auch mehrheitlich die Wurzelfüllung bei nicht akuten Fällen während der Operation macht, so reseziert *Link*, ein Anhänger der Wurzelfüllung vor dem Eingriff, hauptsächlich Granulome der chronischen Periodontitis ohne akuten Prozeß.

Aus den eingangs erwähnten Gründen der besseren Sterilisationsaussichten durch die auf längere Zeit ausgedehnte, konservierende Vorbehandlung und die Möglichkeit der Blockierung durch eine Wurzelfüllung (die unter besseren Kautelen, wie *Kofferdam* usw., als während der Operation gemacht werden kann) entscheiden wir uns größtenteils für *die Wurzelfüllung vor der Operation*. Anders verhält sich natürlich die Sache, wenn eine konservierende Behandlung vom Organismus schon anfänglich refüsiert wird, d. h. schon die erste oder zweite desinfizierende Einlage, oder elektrische Behandlung eine (vorher absolut nicht vorhandene) Periodontitis hervorruft. In diesem Falle scheint uns die Resektion indiziert und der Fall für die Wurzelfüllung und -behandlung *intra* operationem gegeben. Wir wenden uns also nicht gegen die spontane Operation im allgemeinen, sondern nur gegen die Ver-

allgemeinerung, da wir, wie erwähnt, die Resektion nach gründlicher Vorbehandlung und Wurzelfüllung als die sicherste Gewähr gegen eine mögliche Reinfektion anschauen.

Noch ein paar Worte möchten wir zur Wurzelfüllung *nach* der Operation beifügen. Wir sind gegen diese Art der Behandlung, wie wir es schon weiter oben bei den Zysten erwähnt haben. Die Gründe dazu sind klar. Die Wurzelbehandlung nach der Resektion scheint uns die Möglichkeit der Reinfektion stark zu begünstigen, da beim Reinigen des Kanals vom putriden Kanalinhalt Teile davon, die natürlich infektiöses Material darstellen, in die in Heilung begriffenen oder geheilten periapikalen Gebiete, die sicher noch einen starken Locus minoris resistentiae bilden, befördert werden. Dadurch ist natürlich die große Gefahr für ein Rezidiv gegeben. Ähnlich äußert sich auch *Wolf*.

Was eigenartigerweise keiner der schon oft zitierten Autoren, im hauptsächlichsten Schrifttum der Wurzelspitzenresektion angibt, ist die Indikation der Resektion bei *Perforation* (fausse route). Da scheint uns, daß wenn der falsch begangene Weg nicht allzu weit vom Foramen apicale oder, wir möchten genauer sagen, vom apikalen Delta (regio ramificationis) liegt, die Wurzelspitzenresektion eine Rettung des Zahnes darstellt. Durch sie ist uns die Möglichkeit gegeben, einen Fehler, der jedem Praktiker einmal unterlaufen kann und der für den Patienten und auch für den Zahnarzt bekanntlich unangenehme Folgen haben kann, wieder gutzumachen.

Link teilt seine oben erwähnten Ursachen zusammenfassend in drei Hauptgruppen ein:

1. Chronisch granulierende Wurzelhautentzündungen und deren Folgen, wie Parulis, Fistel, Allgemeininfektion.
2. Zystisches Granulom.
3. Wurzelbruch.

Er kommentiert die drei Gruppen folgendermaßen: «Während in den zwei letzten Gruppen die Anzeigestellung

absolut ist und eine Heilung ohne diese nicht möglich ist, so ist sie bei der ersten Gruppe durch soziale Momente, Nadelbruch, Undurchgänglichkeit des Kanals oder Fehlschlagen einer medikamentösen Behandlung bestimmt.»

Link unterscheidet also im Gegensatz zu andern (*Waßmund, Held* u. a.) genauer, da er zwischen der *Art* der Erkrankung, die die Wurzelspitzenresektion bestimmt und dem *Anlaß*, der zu ihr führt, unterscheidet.

Hofer, Waßmund, Mayrhofer, Link u. a. erwähnen, daß oft *soziale Momente* bei der Indikation eine große Rolle spielen. Oft bringen die Patienten einer lange Zeit dauernden, konservierenden Wurzelbehandlung nicht genug Verständnis entgegen oder es ist ihnen nicht möglich, die Zeit dafür aufzubringen. Ähnliches kennt jeder Internist. Oft wäre sogar eine lange dauernde, konservierende Behandlung, in Form z. B. einer Kur, eher am Platze, aber die Psyche des Patienten und seine Einstellung zur Heilkunde zwingt den Arzt oft zum Versuch einer chirurgischen Lösung. —

Aus all diesen Erwägungen und aus der Tatsache, daß auch hier wieder die Meinungen, Zahlen und Ergebnisse der verschiedenen Autoren stark voneinander abweichen, halten wir es für nötig, dieses Gebiet umfassender zu gruppieren.

Wir denken laut unseren Untersuchungen und Zahlen (soweit sie aus den Protokollen genau ersichtlich waren) an folgende Art der Zusammenstellung, wobei wir uns stark an die Schlußgruppierung in bezug auf «Art und Anlaß, die zur Wurzelspitzenresektion führen» nach *Link*, wie wir sie weiter oben erwähnt haben, halten.

Wir erheben dabei nicht den Anspruch auf Vervollkommnung, sondern wollen nur einen Weg zur umfassenden Vereinheitlichung der Untersuchungsrichtung zeigen, die bei genügendem Vergleichsmaterial vielleicht interessante Schlüsse zulassen werden.

Wir teilen also unsere 273 Fälle (Zähne) ein in: Es führten zur Wurzelspitzenresektion:

I. *Chronisch granulierende Wurzelhautentzündung, deren Ursachen und Folgen:*

1. Fehlschlagen der medikamentösen oder elektromedikamentösen Wurzelbehandlung wegen

a) inneren Faktoren (Allergie)	45 mal
b) undurchgängigem Kanal	2 »
c) gekrümmten Wurzeln	3 »
d) Weigerung des Patienten	5 »
e) abgebrochenem Instrument	2 »
f) Motive unbekannt	15 »
=	72 mal

2. Die chronische Periodontitis als Folge einer *Perforation* und die, eventuell damit verbundenen, akuten oder chronischen Schmerzen . 2 mal

3. Die chronische Periodontitis mit akutem apikalem Abszeß und dessen Folgen, wie *Parulis*, Fistel usw. ..... 11 mal

II. *Eine Periodontitis acuta* ..... 1 mal

III. *Die Wurzelspitzenresektion als Therapie für Schmerzen und Folgen, die unmittelbar auf eine Perforation folgen* ..... 1 mal

IV. *Die Wurzelspitzenresektion im Zusammenhang mit der Operation eines zystischen Granuloms oder einer Zyste* ..... 114 mal

V. *Wurzelbruch*, nur in seltenen Fällen, da hier eine Resektion nur Erfolg verspricht, wenn der Bruch ganz apikal liegt und so der Zahn nach der Resektion noch Halt genug hat, um kautüchtig zu bleiben ..... 1 mal

VI. *Die Wurzelspitzenresektion als Radikalentfernung des granulomatösen Herdes bei Fokalinfektion* ... 11 mal

Total ..... 213 mal

Bei den übrigen 60 Fällen fehlt die Angabe.

Unsere klinisch und röntgenologisch nachuntersuchten Fälle.

Zuerst möchten wir erwähnen, daß auch hier die einschlägige Literatur verhältnismäßig wenige Autoren kennt, die solche Nachuntersuchungen veröffentlichten. Alle die folgenden Autoren erhielten verhältnismäßig stark auseinanderweichende Erfolgsresultate. Es ist dies daraus zu erklären, daß eben die Ansicht über Erfolg und Mißerfolg, und was als solche zu taxieren ist, stark verschieden ist.

Die wichtigsten Autoren, kurz zusammengestellt, melden folgende Resultate:

Moral	95,0%	Erfolge
(7% davon aber erst nach nochmaliger Operation)		
Weiser	99,4%	»
Williger	80–90%	»
Eleander	94,5%	»
**Hyliens*	99,0%	»
**Hammer*	96,0%	»
Lasetzki	96,0%	»
Link	84,9%	»
Hofer	14,0%	Mißerfolge
**Waßmund*	1,0%	»
**Held*	98,0%	Erfolge

* = *nur klinische* Resultate für den Erfolg herangezogen.

Aus diesen Angaben zeigt sich folgendes: Ein größerer Teil der Autoren gibt den *Erfolg* an, während ein kleinerer Teil die Mißerfolge zitiert. Dabei sind diese Ansichten nicht rein zahlenmäßig gedacht, sondern die verschiedenen Autoren sind sich nicht einig über den Begriff «*Erfolg*». Während einige die Erfolge nur von der klinischen Untersuchung abhängig machen (*Hyliens, Waßmund, Hammer, Held*), fordern die meisten eine röntgenologische *und* klinische Heilung. Allerdings muß gesagt werden, daß die Arbeiten von *Hyliens, Waßmund, Hammer* schon älteren Datums sind und anzunehmen ist, daß diese Autoren heute den einseitigen Standpunkt verlassen haben. *Held* mißt dem Röntgenbild

für das zahlenmäßige Endresultat nicht viel Bedeutung zu, obwohl seine überaus interessante und ausführliche Arbeit genaue Röntgenkontrollen mit teils großem Erfolgt zeigt. Er erwähnt, als Grund seiner Skepsis gegenüber dem Röntgenbild, daß seiner Erfahrung nach das Röntgenbild noch viel zu oft und zu stark trügt, um als Erfolgsmesser dienen zu können. Seine Erfolge sind daher auch entsprechend hoch, wie diejenigen von *Hammer*, *Waßmund* und *Hyliens*.

Wie weit die Röntgenkontrolle und, wir möchten sagen, die «Röntgenheilung» der klinischen ebenbürtig ist, ist dabei nicht ausschlaggebend für die Beurteilung, da schließlich die weit wichtigere Beurteilung die klinische ist. Wir können aber der radikalen Abweisung *Held's* nicht beipflichten, da uns das Röntgenbild unentbehrlich scheint zur möglichst genauen Trennung von Erfolg und Mißerfolg. Eine nur-klinische Beurteilung gibt wohl symptomatologisch Auskunft, läßt aber die Frage nach dem tatsächlichen Heilungsresultat (so gut wir es mit allen uns zur Verfügung stehenden Mitteln erforschen können) nicht nur unbeantwortet, sondern sogar ungestellt. Nur-klinische Untersuchungen wurden auch in letzter Zeit nicht mehr gemacht (mit Ausnahme von *Held*, der das Röntgenbild aber auch eifrig zu Rate zieht, nur, wie schon erwähnt, für den zahlenmäßigen Erfolg nicht mitsprechen läßt).

Aus all den obigen Bemerkungen ist leicht verständlich, daß man die verschiedenen Resultate gar nicht direkt miteinander vergleichen darf, da das Beobachtungsgut der verschiedenen Autoren verschieden operiert und *auf verschiedene Weise nachuntersucht und beurteilt wurde*.

Am strengsten ging unserer Meinung nach *Link* vor, der das Röntgenbild neben der genauen klinischen Untersuchung ausgiebig zur Beurteilung verwendet. *Link* hat seine nachuntersuchten Fälle eingeteilt in fünf Hauptgruppen, ähnlich wie es auch *Hofer* getan.

Um nun unsere nachuntersuchten Fälle nicht wieder mit einer neuen Gruppierung zu ordnen, was nicht im Interesse der Vereinheitlichung der Untersuchungen, die wir ja eindrücklich fordern, liegen würde, haben wir uns entschlossen,

die uns am treffendsten erscheinende Gruppierung von *Link* als Grundlage für unsere Einteilung zu nehmen.

Link teilt seine Fälle nach folgenden Gesichtspunkten ein:

I. Gruppe:

Klinisch und röntgenologisch keine Restzustände der Erkrankung mehr vorhanden.

II. Gruppe:

Klinisch einwandfreie Fälle, bei denen aber röntgenologisch Abweichungen vom normalen festzustellen sind.

a) Eine völlige Knochenregeneration im gesetzten Hohlraum, jedoch *Fehlen* des *Periodontalspaltes.*
b) Abweichungen an der Knochennarbe selbst, scharf abgegrenzter «Schatten» (*Hammer*).
c) Unscharf abgegrenzte Aufhellung mit Knochenbälkchen.
d) An Zahn und Knochen Veränderungen, die durch nicht einwandfreie Technik verursacht sind.

III. Gruppe:

Röntgenologisch einwandfreie Fälle mit klinischen Abweichungen vom normalen.

IV. Gruppe:

Klinisch und röntgenologisch den Anforderungen nicht genügende Fälle.

Wobei die klinischen Besonderheiten in drei Untergruppen gestellt sind, während die Röntgenbilder einander stark ähnlich sind.

a) Schmerzen verschiedenster Art als subjektiver Befund.
b) Schmerzen mit objektivem Befund, d. h. Fistel.
c) Fälle, wo neben andern klinischen Abweichungen oder ohne diese Lockerung des resezierten Zahnes auftrat.

V. Gruppe:

Fälle, bei denen Nachuntersuchungen nicht mehr möglich waren, weil der Zahn extrahiert wurde in der Zeit zwischen Resektion und Nachuntersuchung.

(Wir haben diese Gruppierung von *Link* der Übersicht wegen sprachlich gekürzt und zusammengefaßt.)

Zahlenmäßige Verteilung im Schema:

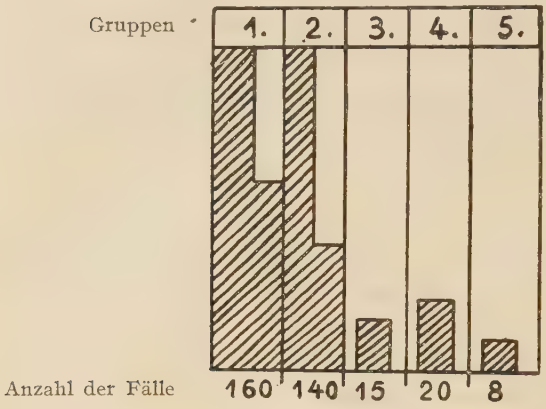

nach *Link*

Daß natürlich auch bei dieser Gruppierung von *Link* Zwischenmomente vorkommen, die sich nicht genau nach dem Grundschema klassieren lassen, und daß daher auch diese gute Gruppierung laut unseren Untersuchungen nicht vollständig ist, hindert uns nicht, im Interesse der Vereinheitlichung unsere Ergebnisse ihr anzugleichen.

Von der im statistischen Teil angegebenen kleinen Zahl von 53 Fällen, die wir für eine genaue Erfolgsangabe verwenden können, weil wir sie nachuntersucht haben, verteilen sich nun folgende Anzahlen auf die verschiedenen Gruppen (wobei wir vorerst einmal versuchen, unsere Fälle in das angegebene Schema von *Link* zu zwingen; vgl. Fig.):

I. Gruppe: 21, darunter 4 Grenzfälle
II. Gruppe: 23, darunter 3 Grenzfälle
III. Gruppe: 1, keine Grenzfälle
IV. Gruppe: 3, darunter 1 Grenzfall
V. Gruppe: 5, in besonderer Erwähnung.

Diese Einordnung ist, wie gesagt, gezwungen, da sie nur ein «Angleichen» sein will. Wir werden darauf näher eingehen bei der Besprechung der Fälle und Gruppen.

Da wir nun verschiedene Zwischenmomente gefunden haben, möchten wir diese Grenzfälle immer im Anschluß an

die einzelnen Gruppen erwähnen, soweit wir sie an eine der Gruppen von *Link* sinngemäß anlehnen können.

I. Gruppe:

Klinisch und röntgenologisch einwandfreie Fälle.

Wir fanden hier keine oder ganz minime Abweichungen bei der klinischen Untersuchung. Der Zahn war vollkommen fest, die Gingiva an der Operationsstelle normal, teils mit

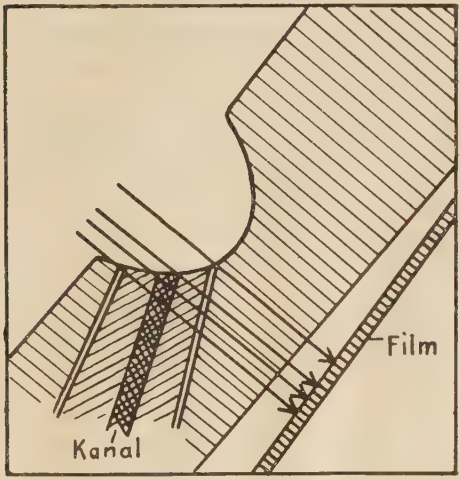

Fig. 1

Die perspektivischen Verhältnisse bei der Röntgenaufnahme nach Wurzelspitzenresektion (nach *Wolf*).

einer strichförmigen weißen oder rötlichen Narbe oder ganz schwachen Einziehung, teils ohne einen sichtbaren Unterschied zur Umgegend. Der Zahn sowohl als die Schleimhautpartien waren normal sensibel auf Druck und Tasten. Oft kam es sogar vor, daß, wie auch *Link* dies angibt, der Patient nicht einmal mehr die Seite der Operation oder den bestimmten Zahn anzugeben wußte. Die röntgenologische Untersuchung zeigte eine der klinischen parallele Ausgeglichenheit. Der Defekt war kontinuierlich mit Spongiosa ausgefüllt, darin deutlich die Knochenbälkchenstruktur zu sehen war, die sich vom umgebenden normalen Knochen durch nichts unterschied. Auch war der neue Periodontalspalt meistens als gleichförmiger, schmaler Raum entlang der Resektionsfläche sichtbar. Dabei muß bemerkt werden, daß die Wurzel-

füllung oft nicht ganz mit der Resektionsfläche zu kommunizieren scheint, was aber nicht gegen ihre Vollkommenheit spricht, sondern daran ist die oft verschiedene Art der Röntgentechnik schuld. *Link, Hofer, Wolf* und *Cieszynski* erwähnen alle übereinstimmend, daß eben die scheinbare Höhe der Wurzelfüllung durch den *Zentralstrahl* bestimmt wird. So kann bei dessen schrägem Einfallen auch eine korrekte Wurzelfüllung nicht völlig ausgefüllt erscheinen (siehe Abbildung). Wir möchten dazu noch beifügen, daß dieser scheinbare Fehler oft auch dadurch entsteht, daß eine resorbierbare Wurzelfüllung zur Verwendung kommt und daher der endständige Teil ein wenig resorbiert wird oder daß eine röntgenunsichtbare Wurzelfüllung das Fehlen einer solchen oberhalb des Stiftes vortäuscht. Am besten wird man daher fahren, wenn man den heute von vielen Autoren erwähnten Elfenbein oder Silberstift zur Wurzelfüllung verwendet, oder ein entsprechendes Kontrastmittel.

Von unseren 53 Fällen entfallen 21 (mit 4 Grenzfällen) auf diese erste Gruppe. Als Beispiel seien die Fälle Nr. 180, 64 und 52 mit den Röntgenaufnahmen Fig. 2, Fig. 3 und Fig. 4 angeführt, wo man die oben erwähnten röntgenologischen Befunde erkennen kann.

Bei den *4 Grenzfällen* sind verschiedene Beweggründe, die uns zu einer speziellen einschränkenden Erwähnung führen.

Fall Nr. 189. Frau M. M., 51jährig. Es wurde im April 1938 am +2 reseziert. Das Röntgenbild zeigt fast haselnußgroße Zyste und hineinragende Wurzelspitze von +2 (Fig. 5 «vor»). Die Kontrollaufnahme im Juni 1939 (Fig. 5 «nach») zeigt einen neuen Periodontalraum, retrograde Wurzelfüllung und angelagerter Knochen. Die zirkulär-appositionelle Knochenverheilung sieht man weiter oben in der Restzystenhöhle. Ob nun 14 Monate nicht genug sind, um den Defekt auszufüllen, ist unsicher. Wir wagen anzunehmen, daß in diesem Fall die appositionelle Verheilung des Knochens noch nicht beendet ist. Über Heilungsdauer werden wir noch bei späteren Gruppen eingehender schreiben.

Bei Fall Nr. 41, Frau M. L., 32jährig, zeigt sich teilweise ein neuer Periodontalspalt auf dem Röntgenbild (Fig. 6

«nach»). Dies würde für Gruppe 1 sprechen. Das teilweise Fehlen des Spaltes an der Hälfte der Resektionsstelle weist zu Gruppe 2a.

Leider ist das Bild von 1924 (Fig. 6 «vor») schlecht, aber man sieht doch, daß der Prozeß abgeheilt ist, trotz (bei der Operation?) zurückgelassenem Fremdkörper (Meißel, Bohrerstück?), der nun 15 Jahre keine Beschwerden verursacht hat. Der Zahn ist vollkommen fest, keine subjektiven oder objektiven Befunde.

Dann Fall Nr. 201. Frau F. M., 38jährig. Resektion am 2+ im April 1939. Nachkontrolle schon Juni 1939. Es zeigt sich deutlich die zirkuläre Anlagerung von Knochen vom Zystenrand her zur Mitte und im Schatten die feine Netzstruktur, die eher für Gruppe 2c sprechen würde. Wir möchten diesen Fall (Fig. 7) aber bei Gruppe 1 erwähnen, da wir mit großer Sicherheit annehmen können, daß die in so kurzer Zeit im ganzen (verhältnismäßig großen) Zystenlumen organisierte Knochenregeneration bald zur vollständigen Heilung führen wird. Die klinischen Beobachtungen sind äußerst gut. Es scheint sich auch wieder ein Periodontalspalt auszubilden (bei genauer Betrachtung des Röntgenbildes sichtbar). Der Stiftzahn war schon 20 Jahre im Zahn und die röntgen*un*sichtbare Wurzelfüllung war so hart und apikal verschlossen, daß wir den retrograden Verschluß versuchsweise unterließen.

Fall Nr. 163. Herr R. G., 30jährig. Hier ein Fall, den wir zu Gruppe 1 rechnen wollen, obwohl der gebildete Periodontalspalt nicht idealer Art ist, sondern zu breit und verschwommen. Hingegen ist die Röntgenbildheilung so eklatant, neben den auch sehr guten klinischen Befunden, daß er uns zur speziellen Erwähnung nötigt.

1935 große Zyste 21+ (Fig. 8). Jodoformbehandlung der Wurzelkanäle (siehe Fig. 8 «vor»). Dann Ausräumen des Zystenbalges und Resektion. Nachuntersuchung 1939 zeigt sehr gute klinische Heilung, und das Röntgenbild (Fig. 8 «nach») zeigt eine bis auf einen kleinen Defekt wieder ausfüllende Knochenregeneration. Dieser kleine Defekt ist vielleicht mit einem *Hammer*'schen Restschatten vergleichbar,

wie wir ihn bei Gruppe IIb noch eingehender erläutern werden. —

Nun zu II. Gruppe:

a) Völlige Knochenregeneration, jedoch Fehlen des neugebildeten Periodontalspaltes.

Während *Link* von seinen 343 Fällen 140 in diese Gruppe stellen konnte, ist die Zahl bei uns (von 53 Fällen) 23 für die ganze Gruppe II.

Gruppe IIa.

Wir fanden 4 Fälle. Also klinisch gute und röntgenologisch von Gruppe I sich durch den fehlenden Periodontalspalt auszeichnende Fälle. Der Knochen geht also scheinbar kontinuierlich in den Zahn über (Fig. 9). Als Beispiel *Fall Nr. 123*, Frl. A. A., 21 Jahre. Zur Erklärung dieser Heilungsresultate zitiert *Link* verschiedene Autoren, wie *König, Coolidge, Euler, Bauer, Kronfeld* und hauptsächlich *Lexer* und *Steinhardt.*

Lexer konnte im Tierversuch zeigen, daß die Knochenregeneration zur Hauptsache vom Periost ausgeht. Dieses läßt schon wenige Tage nach der Verletzung ein gefäßreiches Keimgewebe und etwa zum Ende der ersten Woche chondroide und osteoide Bälkchen mit dazwischen liegendem Markgewebe entstehen.

Gottardi sagt, daß ähnlich wie bei anderen Knochenbildungen ein *Kallus* entstehe, der teils aus bestehendem Knochen, also osteogen, teils aus dem die Wunde ausfüllenden Blutkoagulum, also endesmal, gebildet werde. Noch lange Zeit sei dann die Trennung zwischen altem und neuem Knochen sichtbar.

Nach *Lexer* wird die *Restitution des Knochens* vervollständigt durch den Markcallus, der aus Osteoblasten des Endosts entsteht und gleich gebildet wird wie der periostale Kallus.

Weitgehende Untersuchungen von *Link, Bauer, Coolidge, Steinhardt* u. a. zeugen übereinstimmend von dem großen Einfluß des *funktionellen Reizes* auf die Regenerationsfähigkeit des Knochens, wie wir ihn von der allgemeinen Chirurgie her kennen.

Nach Untersuchungen von *König* u. a. zeigt sich nun, daß die Knochenheilung beim Tier ungefähr die gleiche ist, wie beim Menschen. *Gottardi* und später auch *Steinhardt* bewiesen aber (teilweise durch Sektionsuntersuchungen), daß bei normaler Regeneration nach Wurzelspitzenresektion wieder ein Bandapparat an der Resektionsstelle entsteht, der dem des Periodontiums des normalen Zahnes äquivalent ist. Wenn man nun diese Wiederherstellung annähernd normal anatomischer und histologischer Verhältnisse als Norm annimmt und wenn man sich erinnert, daß diese Knochenrestitution derjenigen am übrigen Körper (z. B. Röhrenknochen) gleicht, so dürfen wir ruhig annehmen, daß dort sowohl wie auch hier *Abweichungen vom normalen Geschehen*, ja sogar Mißbildungen vorkommen. —

In diesem Sinne fehlt also bei Gruppe IIa der Bandapparat, während die sonstige Knochenregeneration normal vonstatten ging. Die Grenze wird also ohne Unterbruch durch die Resektionsfläche gebildet.

Es scheint uns zwar physikalisch *unwahrscheinlich*, daß das Periodontium ganz fehle! Ist, laut dem, was wir über den in Funktion stehenden Zahn (in bezug auf die Mechanik des Bandapparates) wissen, röntgenologisch auch keiner sichtbar, so dürfen wir doch annehmen, daß histologisch ein wenn auch sehr schmales Periodontium aufzufinden wäre. Darüber sind natürlich schwer Untersuchungen anzustellen. Histologische Untersuchungen nach Resektionen hat *Kronfeld* gemacht. Er erwähnt aber leider in dieser Hinsicht nichts. —

Ähnliche Bemerkungen, wie wir sie nun bei Gruppe IIa gemacht haben, gelten in bezug auf Heilung auch für die andern Gruppen, im besonderen aber für die folgende Gruppe IIb.

Gruppe IIb:

Abweichungen an der Knochennarbe selbst scharf abgegrenzte «Schatten» (Hammer).

Link hat unserer Ansicht nach recht, wenn er für die von *Hammer* und anderen Autoren beschriebenen «Restschatten nach *Hammer*» gar nicht so weit sucht. Er schaut sie einfach

als noch unverknöcherte oder schwächer verknöcherte Stellen an, die nicht etwa an einem bestimmten Zahn oder an einen bestimmten Ort (*Hammer*) gebunden sind. Die ursprüngliche Ansicht von *Hammer*, daß es sich um Zystengebilde handelt, scheint uns überholt, da das bei Gruppe IIa über die verschiedenen Abweichungen von der normalen Knochenheilung Gesagte eine genügende Widerlegung darstellt. Unserer Meinung nach ist die Erklärung dafür die, daß es sich eben auch hier nur um von der normalen Knochenheilung abweichende Vorgänge handelt, wie wir sie, wie schon oben erwähnt, bei allen Knochenregenerationen nach Verletzungen antreffen.

Zum Ausdruck «Schatten» möchten wir noch einige Worte beifügen. Nach *Parma* und *Schindler* sind die dunkeln Partien im Röntgenfilm als Ausdruck röntgendurchlässiges Gewebe, als *Transparenzen* zu bezeichnen, während wir die röntgenundurchlässigen Stellen des Gewebes als *Opazitäten* bezeichnen. Aufhellung und Verschattung sind daher sinnwidrige Ausdrücke. Wir möchten dazu bemerken, daß es sich bei den *Hammer*'schen «Schatten» nicht um Schatten handelt, sondern es sind im Gegenteil Transparenzen, wodurch das Verhalten des Gewebes den Röntgenstrahlen gegenüber und nicht die Erscheinung auf dem Röntgenbild gekennzeichnet wird. —

Diese *Hammer'schen Transparenzen*, wie wir sie bezeichnen möchten, sind scharf abgegrenzte, verschiedengestaltige, meist rundliche Aussparungen von unterschiedlicher Größe an der Resektionsstelle oder durch Knochenregeneration von dieser getrennt liegende lochförmige Gebilde. —

Bei dieser Gruppe IIb fanden wir 6 Fälle. Als typische Vertreter lassen wir die Bilder Fig. 10 und 11 folgen.

Als typisches Beispiel von *Hammer*'scher Resttransparenz *Fall 203* (*Fig. 10*). Auch hier wird unsere Ansicht, daß es sich bei dieser Transparenzerscheinung um ein Stadium auf dem Wege zur integralen Restitution bildet, bestärkt, denn dieser Zahn wurde erst 3 Monate vor der Nachuntersuchung operiert, ist also noch in Heilung begriffen. Die Verheilungsdauer wird von den verschiedenen Autoren ganz stark voneinander abweichend angegeben. *Gottardi* spricht von 4 bis 10 Wochen,

(vor)

Fig. 2



(nach)

(vor)

Fig. 3

(nach)

(vor)

Fig. 4

(nach)

(vor)

Fig. 5



(nach)

(vor)

Fig. 6



(nach)



(vor)

Fig. 7

(nach)

(vor)

Fig. 8

(nach)

(vor)

Fig. 9

(nach)

(vor)

Fig. 10



(nach)

(vor)

Fig. 11

(nach)

(vor)

Fig. 12

(nach)



(vor)

Fig. 13

(nach)

(vor)

(nach)

Fig. 14



(vor)

(nach)

Fig. 15



Fig. 16



a



b



c



d

Fig. 17

a

b



c

d

Fig. 18

Link von 4 bis 18 Monaten. Dies als zwei Extreme. Es scheint uns, laut unseren Untersuchungen, daß die lange Heilungsdauer, die *Link* angibt, eher den Tatsachen entspricht. Genaues läßt sich darüber nicht endgültig berichten.

Fall Nr. 179 (*Fig. 11*), Frl. K. Z., 35jährig, zeigt eine große Zyste 21+. Ende 1937 wurde operiert und die Nachuntersuchung Sommer 1939 ergab eine starke Verkleinerung des Hohlraumes mit Knochenapposition und einer «Resttransparenz».

Gruppe IIc.

Klinisch einwandfreie Fälle, bei denen das Röntgenbild einen nicht scharf begrenzten «Schatten» aufweist, der mit Knochenbälkchen durchwebt ist.

Bei dieser Gruppe gelten unserer Ansicht nach wieder die unter Gruppen IIa und b erwähnten Angaben von *Link* und *Lexer* erst recht. Es handelt sich also auch um ein Zwischenstadium auf dem Wege zur integralen Restitution «Stufen der Wiederauffüllung des Hohlraumes», wie sich *Link* ausdrückt. Die Knochenbälkchen sind in lockerer Struktur, als die ihrer Umgebung angeordnet.

Zur Verheilungszeit, von der wir bei Gruppe IIb sprachen, ist noch nachzutragen, daß die Angabe von *Link* eine zusammenfassende Durchschnittszahl darstellt, die sich aus den Untersuchungen an Tier und Mensch durch die Autoren *Bauer, Cieszynski, Euler, Rosenstein, Walter* und seine eigenen Resultate ergab. Es sind dies 4 bis 14 Monate.

Dabei ist zu sagen, daß es wahrscheinlich, wie es uns scheint, von der anatomischen Lage des Zahnes und von dem durch sie gegebenen Umfang des operativen Eingriffs abhängt. Tunnelzerstörung! (*Hofer*). Bei großen Zystenregenerationen sicher länger als 14 Monate (siehe Fig. 8).

Von unseren Fällen müssen wir 11 dieser Gruppe zuordnen, wobei ein Grenzfall wieder spezielle Erwähnung finden soll.

Als typisches Beispiel der Gruppe IIc fügen wir Röntgenbild (Fig. 12) *Fall Nr. 207* (Patient Herr H. S., 36jährig), bei. Wir sehen als einigermaßen begrenzten «Schatten» die

ursprüngliche Operationshöhle, die nun in Regeneration begriffen ist 2÷. Zu beachten ist auf diesem Bild auch speziell die einwandfrei ausgeführte retrograde Amalgamwurzelfüllung.

Als *speziell* zu erwähnender *Fall Nr. 182* (Fig. 13). Patient Frl. M. Sch., 21jährig, hatte große Zyste an ÷12, wobei wir vermuten, daß die Zyste sich wohl in das Wurzelgebiet des −1 vorgearbeitet hat, dabei aber −1 vital geblieben war. Zyste ist sicher dentogen entstanden, und zwar von ÷2 aus.

Nun wurde bei der Zystenoperation Ende 1937 die Wurzel von −1 auch reseziert, da wahrscheinlich die Operation diesen Eingriff erzwang, um den Zystenbalg einwandfrei entfernen zu können. Es zeigt sich nun bei der Nachuntersuchung ein sehr guter klinischer Erfolg, und auch das Röntgenbild überrascht. Das große Zystenlumen ist wieder größtenteils mit Knochen ausgefüllt und das Resultat am schuldigen Zahn −2 ist als befriedigender Erfolg anzusprechen. Interessant ist nun das Verhalten beim ÷1. Hier zeigt sich eine mit typischen Knochenbälkchen (auf der Kopie leider viel schlechter sichtbar, als auf dem Film) durchwobene Transparenz, die uns als Resthöhle erscheint, und wir dürfen ruhig annehmen, daß dieser Teil auch noch regeneriert wird, da der große Defekt der ganzen Zyste in knapp 1½ Jahren soweit ausgefüllt wurde. Trotzdem ist das Verhalten des Knochens dem nicht gefüllten, aber resezierten Zahn −1 gegenüber unsicher.

Gruppe IId.

Die klinisch einwandfreien Fälle mit auf Röntgenbild diagnostizierbarem Rezidiv.

Wir können keinen ausgesprochen zu dieser Gruppe nach *Link* gehörenden Fall anführen. Jedenfalls keinen, der den Angaben von *Link* genau entspricht (*Link* hat von seinen 343 Fällen nur 2, die zu Gruppe IId gehören, gefunden).

Wir haben aber 2 Fälle gefunden, die wir an diese Gruppe anlehnen können, da einige Merkmale mit solchen der Gruppe IId nach *Link* kongruieren. Zuerst Fall Nr. 142, dann Fall

Nr. 186. Bevor wir aber diese Fälle näher beleuchten, wollen wir einige Bemerkungen zur Gruppe IId machen.

Es handelt sich also um klinisch gute Fälle, die auf dem Röntgenbild unklare, wolkige Zonen um die Resektionsstelle aufweisen, die man mit einiger Wahrscheinlichkeit als Rezidive ansehen kann.

Das Krankheitsbild ist etwa folgendes: Chronische Periodontitis, Rezidiv-Granulom, keine Schmerzen, sonstiges klinisches Bild (Narbe u. a.) einwandfrei, also das typische Bild des Granulomzahnes ohne Beschwerden. Die Gründe, die zum Mißerfolg führten, müssen wir hauptsächlich bei der Technik suchen. Es sind dies technische Fehler, wie: nur teilweise Resektion, Zurücklassen von Fremdkörpern (Amalgam!), unvollständiges Ausräumen von Granulationen und hauptsächlich schlechte Wurzelbehandlung.

Und nun zu unseren zwei Vergleichsfällen. Zuerst *Fall Nr. 142*, Frau E. R., 31 Jahre. Patientin wurde Ende 1934 operiert. Zyste über 1+(der früher schon extrahiert wurde, ohne daß Zystenbalg entfernt worden wäre).

An 2+ ist eine Aufhellung sichtbar, die wir als Granulom ansprechen können (Fig. 14 «vor»). Nach Ausräumung des Zystenbalges reserzierten wir die Wurzelspitze 2+. Die Nachuntersuchung im Sommer 1939 zeigte wohl eine (Fig. 14 «nach») Regeneration in gewissem Sinne, die als Knochenband zwischen Resektionsstelle und dem gegen 2+ liegenden Teil des ehemaligen Zystenlumens sichtbar ist, jedoch scheint uns die Möglichkeit des Rezidiv-Granuloms, in Form der an der Resektionsstelle wolkigen Transparenzen, zu bestehen.

Diese Annahme wird dadurch noch bestärkt, daß das Zystenlumen in gleicher Art und Größe noch vorhanden ist, wie auf dem ersten Bild, was nicht gerade als gutes Regenerationszeichen des Knochens angesehen werden kann. Trotzdem der Fall klinisch 100%ig ist, wollen wir ihn doch zu den Mißerfolgen rechnen. —

Nun *Fall Nr. 176*, Frl. B. M., 44 Jahre. 1937 1+ Granulom seitlich am Apex, wahrscheinlich von einem Seitenkanal

ausgehend (keine Perforation!). Es wurde eine gründliche Wurzelbehandlung vorgenommen und darauf eine Curettage nach *Roy* ausgeführt, gegen die wir uns anfangs bereits gewendet haben. Wenn man die Bilder (Fig. 15) «vor» und «nach» vergleicht, zeigt sich wohl eine Besserung, in dem die Transparenz weniger umschrieben ist und weniger stark hervortritt (auf dem Bild 2, Fig. 15 «nach»), was auf eine Knochenanlagerung schließen läßt; hingegen sind am Zahn, d. h. an der Mündung des Seitenkanals und auch auf dem ganzen Operationsbezirk, wolkige Transparenzen sichtbar, die man fast als solche ansehen darf, wie sie *Link* für Gruppe IId typisch angibt. Da wir diese Angleichung aber nicht definitiv vornehmen können und der Fall klinisch sehr gut ist, möchten wir ihn nicht zu den Mißerfolgen zählen, wie dies *Link* mit Gruppe IId tut.

Gruppe III:

Röntgenologisch einwandfreie Fälle mit klinischen Abweichungen vom normalen.

Link spricht von Schmerzen, die anfallsweise auftreten. durch Witterungsumschlag, Müdigkeit, körperliche Anstrengungen oder Überanstrengungen bestimmt. Auch unbestimmte Schmerzen, die in verschiedenen Zeitabschnitten auftreten. Dann auch typische Druck- und Zugschmerzen durch Narbeneinziehung hervorgerufen.

Wir glauben, daß es sich bei all diesen Schmerzen um Wundschmerzen handelt, wie sie bei allen heilenden Knochenbrüchen und noch Jahre nach deren Verheilung vorkommen. Die Narbenschmerzen kann man mit denen vieler Vernarbungen nach Entzündungen vergleichen, wie sie z. B. nach einer Pleuritis exsudativa als spannende Schwartenschmerzen auftreten. Diese Verheilungsschmerzen nach Knochen- oder Weichteilverletzungen oder sonstigen Insulten erwähnen auch *Lexer* und *Link* u.a.

Da nun *Link* 15 Fälle zu dieser Gruppe III zählt, die er nachher zu den *Mißerfolgen* rechnet, möchten wir einige

Bemerkungen in bezug auf diese Schmerzen, «als klinische Abweichungen vom normalen», machen.

Wir sind nicht der Meinung von *Link*, daß solche subjektiven Beschwerden als Mißerfolge zu taxieren sind. Wenn man peinlich genau nach dieser Auffassung gehen würde, müßte man die sicher oft auftretenden postoperativen Ödeme und die damit verbundenen Schmerzen auch als Mißerfolge einschätzen. Solche Heilungsschmerzen scheinen uns auch dann ins Gebiet des normal-physiologischen Geschehens des Verheilungsvorgangs zu fallen, wenn sie noch nach Jahren auftreten, denn, wie schon erwähnt, gibt es keine absolute sichere Kenntnis der Verheilungsdauer. Über den Zeitpunkt von welchem an solche Schmerzen als klinische Mißerfolge gewertet werden müssen, macht *Link* keine Angaben.

Wir fanden diese etwa auftretenden Schmerzen bei verschiedenen unserer Nachuntersuchungen, oder die Patienten machten Angaben über eine Zeitlang gehabte Schmerzen, die aber nach einiger Zeit fast oder endgültig verschwanden. Dauernde, immer wieder auftretende, starke Schmerzen bei einwandfreien Röntgenbefunden fanden wir *keine*! Als therapeutische Maßnahmen gegen postoperative Schmerzen und Ödeme verwenden wir meistens die Solluxbestrahlung mit gutem Erfolg. Bei akuten oder eitrigen Prozessen, bei unvermutet auftretendem Abszeß, bei postoperativer Infektion, kurz bei allen stark empfindlichen und infektiösen Prozessen, wenden wir immer mit Erfolg *Eis* an.

Wir möchten nun unsererseits einen speziellen Fall nennen, den wir mit Fug und Recht in die Gruppe III nach *Link* einordnen können und bei dem wir wirklich eine starke klinische Abweichung im objektiven Sinn, ohne subjektive Beschwerden, bei einwandfreiem Röntgenbild, fanden. Es ist dies *Fall Nr. 141*, Herr A. G., 54 Jahre. Im Jahre 1934 wurde +2 reseziert. Die Nachuntersuchung ergab dann 1939 (Fig. 16) ein Röntgenbild, das die Zuteilung zur Gruppe IIa rechtfertigen würde, wenn nicht klinische Fehler vorhanden wären: Fistel, die nicht fließt. Patient wußte nichts davon. Klagte nie über schlechten Geschmack während den 5 Jahren, hat «die unverheilte kleine Stelle», die übrigens nicht ent-

zündlich ist und eine sehr kleine Öffnung ohne übliche Fistelwarze darstellt, nie bemerkt. Patient hatte nie Schmerzen. Wir versuchten dann eine Auffrischung und legten eine Naht, aber ohne Erfolg; die Öffnung blieb. Eine nochmalige Eröffnung der Resektionsstelle zeigte keinen nennenswerten Knochendefekt mehr. Nur ein kleiner Teil des resezierten Wurzelstumpfes war, vom Knochen sich abhebend, sichtbar. Wir nivellierten aus und vernähten diesmal nicht, sondern versuchten eine Sekundärheilung mit *Unguentolan* (Löhr'sche Salbe) anzustreben. Die Wunde heilte gut und rasch, aber — die kleine Öffnung blieb, wenn auch nur noch ganz minim, bestehen!

Leider fehlt das Anfangsröntgenbild von 1934, das in unserer Kontrollbildersammlung nicht aufzufinden war. —

Über Primär- und Sekundärheilung noch mehr in den Betrachtungen bei Gruppe IVb.

Gruppe IV:

Klinische und röntgenologische Abweichungen,

das heißt Erscheinungen der Gruppen II und III vereint auftretend, die *Link* in diese Gruppe zusammenstellt, wobei er die in der Einteilung angegebenen 3 Untergruppen macht:

Gruppe IVa:

Klinisch nur subjektiver Befund: starke Schmerzen.
Röntgenbild: Rezidiv-Granulom.

Zu dieser Gruppe haben wir keinen Vertreter in unserem Beobachtungsgut gefunden.

Da eben unsere Nachuntersuchungen großenteils viele Jahre nach der Operation stattfanden (im Maximum 13 Jahre), während *Link* höchstens 1½ Jahre nach der Operation kontrollierte, so können wir annehmen, daß eventuelle Schmerzen, die durch ein Rezidiv verursacht worden wären, dieses längst schon durch einen akuten Prozeß oder eine Fistel manifestiert hätten. Es zeigt sich auch hier wieder die Kluft zwischen den verschiedenen Untersuchungsarten und Untersuchungszeiten.

Gruppe IVb:

Fälle mit subjektiven und objektiven Befunden. Röntgenbild: Granulom-Rezidiv.

Hier zu der Gruppe der typischen und absolut sicheren Rezidiven, wie wir sie bezeichnen möchten, fanden wir 3 Fälle.

Als typisches Beispiel sei *Fall Nr. 205* erwähnt. Patient Herr P. E., 30 Jahre, wurde im Oktober 1938 operiert. Granulom an 4+ (Fig. 17a). Zuerst klinische Verheilung. Im April 1939 aber schon Rezidiv mit Fistel. Röntgenbild (Fig. 17b) zeigt, daß nur die bukkale Wurzel reseziert wurde, und die palatinal vorhandene, auf dem ersten Röntgenbild nicht sichtbare Wurzel, übergangen wurde.

Im April 1939 resezierten wir auch diese Wurzelspitze und schlossen die Kanäle beide retrograd mit Amalgam ab. (Auf dem Röntgenbild, Fig. 17c, gut sichtbar. Die zwei Füllungen erscheinen durch das schräge Einfallen der Zentralstrahlen auf verschiedener Höhe, sind es aber in Wirklichkeit nicht.)

Nun folgte wieder eine klinische Heilung, aber schon im Juni 1939 hatte Patient erneut ein Rezidiv.

Das Röntgenbild (Fig. 17d) zeigt keine namhafte Veränderung zum vorhergehenden (Fig. 17c). Wir kratzten nun noch einmal aus, wie bei einer Curettage apikal nach *Roy*, wobei wir sehr wenig Granulationsgewebe vorfanden. Wir verschlossen nun nicht mit Naht, sondern strebten eine per secundam-Heilung an, durch tägliche Applikation von *Unguentolan* (Löhr'sche Salbe). Trotzdem diese Behandlung als gelungen angesehen werden kann, wollen wir diesen Fall zu den Mißerfolgen rechnen, da diese Rezidive eben sicher durch die verschiedenen *technischen Mängel* hervorgerufen worden sind.

Als *Spezialfall* möchten wir noch *Nr. 17* nennen. Patientin Frl. A. M., 19jährig, wurde uns im Jahre 1926 zur Zystenoperation überwiesen. Das Röntgenbild von 1926 (Fig. 18a) zeigte eine Zyste an 2+. (Zu beachten ist auf dem Bild auch der retinierte 3+, der darum, wie später ersichtlich wird, durch Extraktion von 4+ zum Durchbruch gebracht werden

konnte.) 13 Jahre lang war der Zahn fest und zeigte nicht die geringsten Schmerzen, wie uns die Patientin, die unserem Rufe im Sommer 1939 «aus Interesse» gefolgt ist, angibt. Sie erzählt uns jedoch, daß sie von Zeit zu Zeit schwachen foetor ex ore gespürt hätte, den sie aber «vom Magen herkommend» vermutete. Einmal, die Zeit kann sie nicht angeben, sei palatinal ein «Geschwürchen» gewesen, das dann «aufgegangen» sei. Schmerzen hätte sie dabei nur kurze Zeit verspürt. Deshalb schenkte sie der Sache auch keine weitere Aufmerksamkeit. Die Kontrolle zeigte klinisch eine Fistelwarze bukkal über 2+. Palatinal kein Befund. Da Zahn *fest* war und das Röntgenbild (Fig. 18b) die große Zystenhöhle durch Knochen gut ausgefüllt zeigte, entschlossen wir uns zu einer nochmaligen Resektion.

Eigenartigerweise war das auf dem Röntgenbild sichtbare, stark mitgenommene Periodontium intra operationem nicht als krank, sondern als normal zu diagnostizieren. Dies war aber nur ein anfänglicher Trugschluß, denn nach nochmaliger schwacher Resektion zeigte sich (mesial) eine *Perforation* und, bei weiterem Suchen, auch ein koronalwärts defektes und granulomatöses Periodontium. Der Zahn mußte natürlich extrahiert werden. Wir impften intra operationem eine Schottmüller Blutagarplatte, die im Bakteriologischen Institut eine Enterokokkenkultur ergab! — (Fig. 18c Bild kurz nach Extraktion 2+ Resektion 3+.) Zu gleicher Zeit machten wir an 3+, der im Bild ein deutliches kleines Granulom aufwies, die Wurzelspitzenresektion mit retrogradem Amalgamabschluß. Die Schlußaufnahme (Fig. 18d) ist schon 2 Monate nach der Operation und zeigt, daß 3+ apikal in Heilungsregeneration begriffen ist.

Wir wagen nach diesen unseren Mißerfolgen nicht absolut sicher zu sagen, daß ein Mißerfolg nur dann denkbar ist, wenn *technische Fehler* begangen werden, wie dies *Link* mehr oder weniger tut. Daß diese Fehler den allergrößten Prozentsatz der Mißerfolge bildete, scheint uns außer Zweifel zu sein. Schließen wir aber die technischen Fehler der Operation und die der genauen Vorbehandlung aus, so wird die Natur sicher

immer noch Anlaß finden, unter Umständen sich einer Wurzelspitzenresektion gegenüber negativ zu verhalten, denn, wie wir schon oft erwähnten, spielen sicher *innere Faktoren* in Form bestimmter *Allergien* des Organismus eine Rolle, die, auch bei technisch einwandfreier Wurzelbehandlung und sauber ausgeführter Resektion, eben Mißerfolge zeitigen, wie dies jede Wurzelbehandlung «motivlos» verursachen kann.

Weiter ist noch zu fragen, ob Rezidiv-Operationen, die zur klinischen Verheilung führen, zu den Mißerfolgen oder zu den Erfolgen bei Nachuntersuchungen zu rechnen sind.

Moral hat von seinen 95% Erfolgen 7% erst nach nochmaliger oder mehrmaliger Operation erreicht.

Eleander hat von seinen 259 Fällen 17 erst nach mehrmaligem Eingriff zur Heilung bringen können, wobei er leider keine Angabe macht, wie sich diese 17 Fälle auf die 94,5 Erfolgsprozente verteilen und in Rechnung gebracht sind.

Wir halten aus folgenden Gründen, die *Aussichten der Rezidiv-Operationen* für nicht gerade groß, da bei einem Rezidiv die Resektionsstelle als Vertreter des Apex ein ähnliches Schicksal hat wie dieser, d. h. daß eine Reinfektion ihn auch usuriert und zum Sitz eines neuen chronischen Reizes — vielleicht Infektionsstelle — macht. Falls wir auch diesen Herd mit dem Rezidiv-Granulom zusammen radikal entfernen wollen, sind wir zu einer *nochmaligen Schwächung* der Wurzel gezwungen, die oft zur sicheren Lockerung des Zahnes und im Zusammenhang mit einer fortschreitenden Kieferzurückbildung mit dem Alter zur Extraktion führen.

Eine Curettage apical nach *Roy* kommt als Rezidiv-Auskratzung mit einer eventuellen Silbernitrat-Ätzungs-Nachbehandlung und einer per secundam-Heilung mit Unguentolan oder, wie *Lartschneider* empfiehlt, mit *Borvaselin* in Frage. Wir versprechen uns aber, nach unseren bisherigen Erfahrungen und nach den schon eingangs erwähnten Nachteilen der *Roy*-Curettage, nicht viel von diesem Vorgehen, solange nicht noch einmal Substanz geopfert wird, die eben die Gefahr der Lockerung in sich birgt.

Dies führt uns zu

Gruppe IVc:

Zähne, welche neben anderen klinischen Abweichungen noch Lockerungen des Zahnes aufweisen.

Auch da können wir *keine* speziellen Fälle angeben, da wir keine gefunden haben, die wir nicht schon bei den andern Mißerfolgen besprochen haben.

Wir sehen keinen Grund, ein spezielles Kapitel für gelockerte Zähne nach Wurzelspitzenresektion zu bilden, da zuviele nicht direkt zu den Mißerfolgsursachen zählende Faktoren eine Rolle spielen, die ein klares Bild bei Isolierung dieser Fälle als Einzelgruppe verhindern. Wir möchten nur an kaufunktionelle Faktoren, Einflüsse von seiten benachbarter Ersatzarbeiten und hauptsächlich die *Paradentose* erwähnen, die unabhängig von den apikalen Verheilungsverhältnissen nach Wurzelspitzenresektion am Werke sind.

Und nun zur letzten Gruppe nach *Link:*

Gruppe V:

Fälle, die wegen Extraktion des Zahnes für Nachuntersuchungen nicht mehr in Frage kommen.

Auch hier können wir uns nicht an *Link* angleichen, da unsere Untersuchungen unter einem anderen Gesichtspunkt betrachtet werden müssen. Wollen wir also genau sein, so müssen wir sagen, daß die von uns, erzwungenermaßen, zu dieser Gruppe (in der tabellarischen Angleichung an *Link*) zitierten 5 Fälle bei strengem Angleichen an *Link*'s Angaben nicht dazu klassiert werden können.

Diese Fälle von *Link*, die er zu den Mißerfolgen rechnet, da die Nachuntersuchung wegen Extraktion des früher operierten Zahnes nicht mehr möglich war, sind den unseren nicht gleich. Der große Unterschied bietet die Zeit! Während *Link* angibt, daß die Zeit zwischen dem Eingriff und der Nachuntersuchung zwischen 3 und 11 Monaten schwankte, ist diese Zeitspanne bei uns zwischen 2 und 14 Jahren ge-

legen, auf die sich unsere 5 Fälle, die wir nicht nachuntersuchen konnten, verteilen.

Während *Link* mit Recht annimmt, daß falsche Anzeigestellung oder ungenügende Technik es zustande brachten, daß der Zahn schon innert stark einem Jahr zur Extraktion kam, so können wir unsere Fälle nicht absolut zu den Mißerfolgen rechnen, da der betreffende resezierte Zahn vielleicht jahrelang *als Erfolg* seine Pflicht getan haben kann und durch Paradentose oder durch prothetische Maßnahmen u. a. weichen mußte.

Wir wollen daher diese 5 Fälle, der Genauigkeit wegen, weder als Mißerfolge noch als Erfolge ansehen, was uns das gerechteste zu sein scheint, sondern sie bei der Erfolgsrechnung gar nicht mitzählen.

Wir müssen aber zugeben, daß *Link* hier genauer ist, da er seine Nachuntersuchungen alle in einer einigermaßen folgerichtigen und für alle Fälle ungefähr *gleichen Zeit* (nur wenige Einzelfälle nach mehreren Jahren) nach der Operation gemacht hat. Wir waren aber gezwungen, ein Gebiet von 14 Jahren zu erfassen, wodurch natürlich verschiedene Dinge verhindert wurden, die nötig sind für eine umfassende Erfolgsstatistik, welche zu Vergleichen dienen kann.

Link glaubt die Frage verneinen zu können, ob für die Erfolgsstatistik der Maßstab so streng angelegt werden muß, daß nur klinisch und röntgenologisch einwandfreie Fälle (also etwa Gruppe I und IIa) als Erfolg taxiert werden. Er rechnet zu den Mißerfolgen nur Fälle, die: 1. klinisch nicht entsprechen, 2. klinisch und röntgenologisch Mängel aufweisen, 3. röntgenologisch Rezidive zeigen, und 4. Zähne, die nicht mehr untersucht werden konnten, da sie wegen späteren Beschwerden der Zange verfallen waren; das heißt in seiner Einteilung die Gruppe III, Gruppe IV, die Gruppe IId und Gruppe V. Er kommt daher von den 343 resezierten Zähnen auf 298 klinisch geheilte und 45 ungeheilte Zähne, was eine

Erfolgsziffer von 84,9% ergibt.

Aus den bei all den Gruppen jeweils erwähnten Gründen kommen wir zum Schluß, daß wir bei unseren 53 Fällen nur

48 zur Statistik heranziehen, da die 5 Fälle der Gruppe V eben wegfallen. Von diesen restlichen 48 Fällen wollen wir als Mißerfolge taxieren die der

Gruppe III	=	1 Fall
Gruppe IV	=	3 Fälle
von Gruppe IId	=	1 Grenzfall
Total	=	5 Fälle,

das ergibt, bei 48 als Gesamtzahl, eine

Erfolgszahl von *89,6%*.

Obwohl wir bei den Forderungen an einen strengen Maßstab, die wir eingangs stellten (wie es auch *Link* tat), eine geringere Erfolgsziffer erwarteten, ist diese noch erfreulich ausgefallen, wobei allerdings gesagt werden muß, daß die verhältnismäßig kleine Zahl, bei der uns eine Nachuntersuchung möglich war, im Vergleich zu der Zahl unseres ganzen Operationsgutes (273 resezierte Wurzelspitzen) nicht günstig auf eine Schlußergebniszahl wirkt. Wir waren aber, wie schon gesagt, durch die lange Zeit der nachuntersuchten Fälle (1925 bis 1939) gezwungen, nicht in der Lage, einen anderen Weg als den eingeschlagenen zu begehen.

Trotz dem verhältnismäßig günstigen Resultat von 89,6% Erfolgen müssen wir uns, was ein Blick auf die Tabelle auf Seite 23 zeigt, zu den Autoren zählen, die die geringsten Erfolge hatten, nämlich zu *Link*, *Hofer*, *Williger*, wobei wir allerdings erwähnen möchten, daß ein streng angelegter Maßstab natürlich auf die Erfolgszahl drückt. —

Im Interesse größter Genauigkeit muß aber ein womöglich strenger Maßstab gefordert werden.

Schlußfolgerungen

Wir möchten unseren Ergebnissen zusammenfassend verschiedene Forderungen, die unserer Meinung nach einen möglichst guten Erfolg der Wurzelspitzenresektion versprechen, folgen lassen:

Indikation.

Wir erachten die Wurzelspitzenresektion bei folgenden Ursachen als angezeigt:

1. Bei chronischer Periodontitis und deren Ursachen und Folgen.
2. In seltenen Fällen bei einer akuten Periodontitis.
3. Bei Zysten dentogenen Ursprunges.
4. Bei Perforation (im Bereiche des Apex, d. h. ohne daß die Wurzelspitzenresektion die Festigkeit des Zahnes gefährdet)
5. Bei apikal steckengebliebenem Instrumententeil.
6. Bei apikal gelegenem Wurzelbruch.
7. Durch soziale Motive des Patienten.
8. Bei Fokalinfektion. Hier darf die Wurzelspitzenresektion nur gewagt werden, wenn ein einzelner Herd radikal entfernt werden und dieser genügend «im Gesunden» exzidiert werden kann. Mehrere Herde zwingen absolut zur Extraktion der schuldigen Zähne.

Kontraindikationen.

Absolut kontraindiziert ist die Wurzelspitzenresektion:

1. Bei vorgeschrittener Paradentose.
2. Bei Alterskieferschwund, wo die Festigkeit des Zahnes auf dem Spiele steht.
3. Bei Fokalinfektion, wenn mehrere Herde vorhanden sind, oder wenn bei einem einzelnen Herd die anatomischen Verhältnisse oder generell-pathologischen Hindernisse keine genügende Entfernung des verdächtigen Herdes im Gesunden ermöglichen.
4. Bei allen nicht absolut festen Zähnen.

Wurzelbehandlung.

1. Anstreben einer peinlichst genauen Vorbehandlung, die eine möglichst gute Sterilisation von Kanal, eventuell Seitenkanälen und Dentinkanälchen verspricht.
2. Womöglich Wurzelfüllung *vor* der Operation (wegen der besseren Kautelen, wie *Kofferdam* usw.).

3. Die Wurzelfüllung *während* der Operation nur bei akuten Prozessen.
4. Vermeidung der Wurzelfüllung *nach* der Operation (Reinfektionsgefahr).
5. Wenn diese Forderungen wegen einer nicht abnehmbaren prothetischen Ersatzarbeit nicht erfüllt werden können (Stiftzahn!), guter retrograder Kupfer-Amalgamabschluß, und
6. Präparation der retrograden Amalgamfüllung, womöglich breit (Dentinkanälchen!).

Allgemeine Forderungen.

1. Möglichst langes Zuwarten mit einer prothetischen Belastung des Zahnes, bis Röntgenkontrolle typische Heilungstendenzen zeigt (Knochenregenerationen).
2. Anstreben einer per primam-Heilung mittelst Nahtverschluß der Wunde.
3. Per secundam-Heilung nur dann, wenn eine Drainage notwendig ist, z. B. bei unvermutet auftretendem Abszeß, bei stark entzündetem Knochen (*Waßmund*) und bei Eröffnung der Kieferhöhle oder Kommunikation mit der Nasenhöhle.
4. Unterstützung der per secundam-Heilung durch Unguentolan (Löhr'sche Salbe) und eventuell Silber-Nitrat-Ätzung, speziell bei Rezidiv-Operationen, bei denen wir eine per secundam-Heilung am vorteilhaftesten finden.

Wenn wir diese Forderungen befolgen, scheint es uns, daß die Wurzelspitzenresektion eine sehr hohe Erfolgszahl verspricht und daß unsere erreichte Zahl von 89,6% Erfolgen noch gesteigert werden kann.

Wir glauben abschließend, daß technische Fehler, neben möglichen inneren Faktoren (Allergien), der hauptsächlichste Grund für Mißerfolge sind, und daß eine womöglich gute Operationstechnik und eine sinngemäße Unterstützung der natürlichen Regenerationskräfte die Wurzelspitzenresektion dem Ideal, das wir anstreben, sehr nahe bringen können.

Literatur.

Adloff: Zur Wurzelspitzenresektion Z. R. 1933.

Axhausen: In Diskussion am Arbeitgemeinschaftstag 1938 in Berlin. Dtsch. Z. M. Kiefer-Hlk. 1938, Heft 8.

Bauer: Histologische Befunde an Zähnen nach Wurzelspitzenamputation. Z. f. St. 1922/1.

Blum: Additional notes on root amputation including a study of 38 new cases. J. Amer. dent. Assoc. 1932.

Coolidge: Nach *Link* Z. f. St. 1935, H. 20.

Cieszynski: Nach *Link*, Zahnärztl. Röntgenologie, Leipzig, 1926.

Eleander: Die Prognose der Wurzelspitzenresektion, Nordiskt Odont. Archiv 1923, Ref. in *Misch*, Fortschr. d. Zhkd. 1923.

Euler: Experimentelle Studien über den Heilungsverlauf nach Wurzelspitzenresektion und über den Einfluß verschiedener Wurzelfüllungsmaterialien auf den Heilverlauf. Dsch. Mschr. f. Zhlk. 1923.

— Periapikale Herde und ihre Bedeutung für die fokale Infektion. Dsch. Mschr. f. Zhlk. 1927, Heft 15.

Fischer, C. H.: Die Wurzelspitzenresektion als Therapie bei der fokalen Infektion. Dtsch. Z. M. Kiefer-Hlk. 1938/8.

Fraser: Apiectomy. The Dental Record XLVII/3 1927. Ref. in Fortschr. d. Zhk. v. *Misch*, Bd. IV/2 1928.

Gottardi: Gli esiti dell'amputazione dell'apice radicolare. La Stomatologia 1925.

Hammer: Über die Ergebnisse der operativen Behandlung der chronischen apikalen Periodontitis und ihre Folgezustände. D. Z. W. 1933/7.

— Die Stellung der zahnärztlichen Chirurgie zum Problem der dentogenen Herdinfektion. Dtsch. Z. M. Kiefer-Hlk. 1938, Heft 8.

Harndt: In Diskussion am Arbeitgemeinschaftstag 1938 in Berlin. Dtsch. Z. M. Kiefer-Hlk. 1938, Heft 8.

Held, H.: Contribution à l'étude de la résection apicale des dents antérieures, prémolaires et dents de six ans supérieures et inférieures. Schweiz. Mschr. f. Zhkd. 1936, Heft 8.

Hofer: Erfolge und Mißerfolge bei Wurzelspitzenresektion. Z. f. St. 1933, Heft 20.

— In Diskussion am Arbeitgemeinschaftstag 1938 in Berlin. Dtsch. Z. M. Kiefer-Hlk. 1938, Heft 8.

Hockenjos: Behandlung der Wurzelgangrän und der chronischen Periodontitis mit Diathermie. Festschrift der Odontologischen Gesellschaft 1936.

Holzach: Über die Behandlung der Pulpagangrän nach der Methode von *Bernhard* (Iontophorese). Z. f. St. 1938, Heft 3.

Hyliens: Nach *Hofer*, Z. f. St. 1933/20.

Kirsten: In Diskussion am Arbeitgemeinschaftstag 1938 in Berlin. Dtsch. Z. M. Kiefer-Hlk. 1938, Heft 8.

Knoche: Zur Wurzelspitzenresektion an Molaren. 1915, Dtsch. Mschr. f. Zhlk.

König: Nach *Link*, Z. f. St. 1935/20, 21.

Kranz: Chirurgie des praktischen Zahnarzt. Ausgabe 1938.
Kronfeld: Zur Frage der Wurzelamputation. Z. f. St. 1928, Heft 11.
Lartschneider: Die Behandlung post-operativer Kieferwunden mit Fettsubstanzen. Z. f. St. 1929, Heft 10.
Lasetzki: Nach *Moral*, D. Z. W. 1920/16, 1924/16.
Lexer: Allgemeine Chirurgie, Stuttgart 1934, nach *Link*.
Link, K. H.: Untersuchungen zur Frage der wechselnden Heilungsdauer der Knochenwunden nach Wurzelspitzenresektion. Z. f. St. 1935/15.
— Klinische und röntgenologische Nachuntersuchungen nach Wurzelspitzenresektionen. Z. f. St. 1935/20, 21.
Loos: Chirurgie der Mundhöhle in Fortschr. d. Zhlk. von *Misch*, Bd. V/1, VII/1.
Lyons: Apiectomy. In Fortschr. d. Zhlk. von *Misch*, Bd. V/2, S. 360.
Mayrhofer: Chirurgie der deutschen Mund- und Kieferkrankheiten. Neue Dtsch. Chirurgie 51/1930.
Melchior: Nach *C. H. Fischer*, in Dtsch. Z. M. Kiefer-Hlk. 1938, Heft 8.
Moral: Nach *Link*, D. Z. W. 1920/16.
— Über die Ausgänge und Endresultate der Wurzelspitzenresektion, D. Z. W. 1924, Nr. 16.
Neumann: Beitrag zur Wurzelspitzenresektion an Molaren. Vjschr. Zhkd. 1924.
Parma: Nach *Schindler*, Schweiz. Mschr. f. Zhlk. 1938, Heft 11.
Partsch-Perlinski: In D. Z. M. 1896, nach *Wolf*.
Partsch: Über Wurzelresektion. Dtsch. Mschr. f. Zhlk. 1898.
Port-Euler: Lehrbuch der Zahnheilkunde, Ausg. 1934.
Reißner: Besprechung von *Fraser:* Apiectomy. In Fortschr. d. Zhlk. von *Misch*, Bd. IV/2 1928.
Rosenstein: Das Schicksal der Zähne nach Wurzelspitzenresektion. Vjschr. Zhkd. 1922.
Roy: Le curettage apical. L'odontologie 1925.
Schacke: Neue Untersuchungen über die Iontophorese. Z. f. St. 1939, Heft 14 und 15.
Schindler: Opazitäten im Röntgenbild als Ausdruck von Verdichtungen im Knochen der Kiefer. Schweiz. Mschr. f. Zhlk. 1938, Heft 11.
Steiner: Röntgenkontrolle der Wurzelspitzenamputation. Z. f. St. 1929, Heft 2.
Steinhardt: Pathologisch-anatomische Befunde nach Wurzelspitzenresektion und Wurzelbehandlung beim Menschen. D. Z. W. 1933/23.
Schweizer: Isolierte «Restschatten» im Röntgenbild nach Wurzelspitzenresektion. D. Z. W. 1934/6.
Seemann: Wurzelspitzenresektion an den oberen und unteren Molaren. Diss. 1920, Würzburg. Nach *H. Held*.
Tögel: Zur Wurzelresektion am zweiten Molaren. Z. f. St. 1927, Heft 12.
Trauner: In Diskussion am Arbeitgemeinschaftstag 1938 in Berlin. Dtsch. Z. M. Kiefer-Hlk. 1938, Heft 8.
— Wurzelspitzenresektion oberer Molaren. Z. f. St. 1939, Heft 5.

Walter: Die Periodontitis und ihre Folgezustände, chirurgische Behandlung und Regenerationsvorgänge im Röntgenbild. Schweiz. Mschr. f. Zhlk. 1923, Heft 7.
Waßmund: D. Z. W. 1930, nach *K. H. Link.*
— Chirurgie der Mundhöhle 1934, Berlin.
Wehlau: Die Wurzelspitzenresektion an den Molaren. Z. f. St. 1921.
Weiser: Öst. stomat. Z. 1906, nach *Link.*
Wilkinson: Root resection. New Zealand Dent. J. 1932. Refr. in Fortschr. d. Zhlk. von *Misch,* Bd. IX, 1933.
Williger: Zahnärztliche Chirurgie. Leipzig 1920, nach *Link.*
Wolf, H.: Geschichte und Praxis der Wurzelspitzenresektion. Z. f. St. 1929, Heft 2.

Anschrift: Thalwil/Zürich, Schwandelstraße 2.

Am Ende meiner Ausführungen spreche ich meinem hochverehrten Lehrer, Herrn Prof. Dr. med. E. *Hockenjos,* für die Überlassung der Fälle, für die zur Verfügung gestellte Literatur sowie für all die Anregungen, mit denen er diese Arbeit unterstützte, meinen aufrichtigsten Dank aus.

Zu bestem Dank bin ich auch dem Hygienischen Institut Basel, Vorsteher Herr Prof. Dr. med. *R. Doerr,* I. Assistent Herr Dr. med. *Seidenberg,* für die bakteriologischen Untersuchungen zweier Fälle, verpflichtet.

Dankbar möchte ich auch unserer Röntgenassistentin, Fräulein *G. Havrlik,* für die ausgeführten Röntgenarbeiten gedenken.

CURRICULUM VITAE.

Ich wurde am 23. September 1914 als Sohn des Arnold Gaerny und der Albertine, geb. Keller, in Basel geboren. In meinem Geburtsort besuchte ich die Primarschule, das untere humanistische Gymnasium und das obere Realgymnasium. Nach zwei Jahren oberem Realgymnasium in Schiers (Graubünden) bestand ich dort die eidgenössische Maturität. Im Frühling 1934 bezog ich die Universität Basel und bestand im Herbst 1935 das erste propädeutische Examen, und im Herbst 1936 das anatomisch-physiologische Propädeuticum für Zahnärzte. Dann folgten vier klinische Semester, ebenfalls in Basel, und im Herbst 1938 bestand ich die eidgenössische Fachprüfung für Zahnärzte.

Anschließend kam ich als Assistent der chirurgisch-poliklinischen Abteilung (Prof. Dr. med. *E. Hockenjos*) und der prothetischen Abteilung (Prof. Dr. med. *M. Spreng*) ans Zahnärztliche Institut der Universität Basel, wo ich seither tätig bin.